

# BEFORE AFTER TESTIMONIALS



**HOMEOCARE<sup>®</sup>**  
**INTERNATIONAL**  
WORLD-CLASS HOMEOPATHY

*“Hello, I welcome you to another edition of our magazine with more happiness and sincerity.”*

### ***Constitutional Homeopathy: The cure above all***

As the editor of Arogya, I am overwhelmed by the response we are receiving for the Arogya issues and I am very excited to present yet another copy. The beginnings of Arogya came from the idea of letting our beloved readers know about the latest happenings, developments and news at Homeocare International. Arogya has left no stone unturned in educating everyone about Constitutional Homeopathy which has been a game changer in our lives and many.

This copy of Arogya deals with our success stories and informative articles on Infertility; the problem, causes, symptoms, cure and how we, at Homeocare International are eliminating that problem with Constitutional Homeopathy. Homeocare International provides the World's 1st Constitutional Homeopathy treatment for a series of chronic and untreatable diseases like diabetes, joint pains, infertility, asthma & allergy, obesity and more. It has been proven efficient because it focuses on treating the symptoms and the personality type of an individual rather than the disease itself. We at Homeocare International pray and hope you benefit from Constitutional Homeopathy and the informative articles of Arogya.



***Editor's Note***

**Dr. Rohit Morlawar**  
Deputy Managing Director

Co-Editors:  
Medical Audit Team

Chief Advisor:  
Dr. Sudheer Reddy

Design: White Thoughts & Branding



### ***Chairman's Message***

Homeocare International today is a family of 300+ experienced and dedicated doctors with more than 40 clinics across 5 South Indian states and 500 supporting staff. We are constantly driven towards a common goal of making India a land of healthy and happy people.

On this occasion I would like to thank all the staff and doctors for putting their effort in making Homeocare International, the most preferred homeopathy clinic to cure and treat innumerable chronic diseases.

We at Homeocare International are committed to provide the highest quality of healthcare to patients, we have seamlessly integrated traditional methods of homeopathy into the world-class and state-of-the-art infrastructure, cutting-edge technology and comprehensive information systems. Infertility is our latest breakthrough at Homeocare International, it has given us happiness to introduce 1 crore smiles at our recent Baby Shower event where we witnessed many families that were completed because of Constitutional Homeopathy. In this copy we discuss this issue at length and hope we can be of help.

Warm regards,  
**Dr. Srikant Morlawar,**  
Chairman & Managing Director  
Homeocare International Pvt. Ltd.

# ARTHRITIS

“Arthritis” is a term, often used to mean any disorder that affects joints. It is predominantly a disease of the elderly, but it’s also affecting the younger generation because of a lot of changes in man’s lifestyle, food habits, working patterns, lack of exercise and excessive mental and physical stress even young people are also suffering more with some type of arthritis. It is more common in women than men at all ages, and race. Women who attained menopause are more likely to be affected by arthritis problem.

Arthritis includes inflammation of joints. There are more than 100 different types of arthritis. Common arthritis joint symptoms include swelling, pain, the stiffness of joints, decreased the range of joint movements. These symptoms may come and go. They can be mild, moderate and severe. Severe arthritis can result in chronic pain, inability to do daily activities and make it difficult to walk or climb stairs. Untreated or maltreated arthritis can cause permanent damage to joint and may lead to disability also, earlier diagnosis and treating with accurate homeopathic treatment can cure the diseases and protect the joint from further damage.

## TYPES OF ARTHRITIS

**1. DEGENERATIVE ARTHRITIS:** Osteoarthritis is the most common type of arthritis. It refers to a group of conditions. Primarily involving damage to the cartilage that covers the ends of the bones. The main job of the smooth, slippery cartilage is to help the joint glide and more smoothly. It acts as a “shock absorber” and protects the joint from the tear. This type of arthritis causes the cartilage to become thinner and rougher.

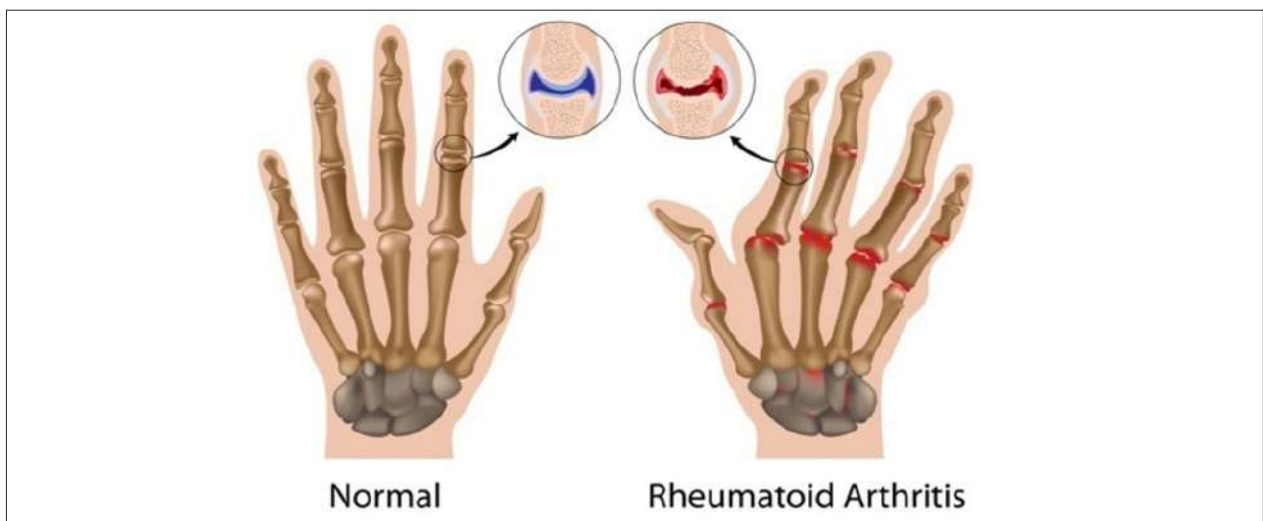


To compensate for the loss of cartilage and change in joint function, the body begins to remodel the bone in an attempt to restore stability. This can cause undesirable bony growths to develop (osteophytes) which reduces the space between the articular bone causing severe pain and other inflammatory changes like swelling over the joint, stiffness and decreased mobility of its joint.

**2. RHEUMATOID ARTHRITIS:** It is an auto-immune disease, in which our immune system protects our body from infections by producing antibodies against the foreign substances which enters the body accidentally starts attacking our own body cells.

Individuals with an autoimmune disease have antibodies in their blood which target their own body tissues resulting in inflammation.

Rheumatoid arthritis is referred to as a systematic illness. Means It affects the entire body - multiple organs like lungs, heart, eyes etc. But as its affinity is more towards the joint -the synovial membrane of the joint gets more



# ARTHRITIS

affected, which results in painful swelling. That can lead to bone erosion and deformities. Eventually, the affected joints may become permanently damaged.

**3. METABOLIC ARTHRITIS:** Uric acid is formed as the body breaks down purines, a substance found in human cells and in many foods. Some people have high levels of Uric acid because they naturally produce more than needed or the body cannot get rid of it quickly enough (through urine). So, the increased levels of uric acid build's up and form needle-like crystals in the joint, resulting in sudden spikes of extreme joint pain or a gout attack. At first, it mostly attracts the big toe, if not treated it may affect the remaining joints. If the uric acid levels aren't reduced, it can become chronic, causing continues pain and disability.

**4. INFECTIOUS ARTHRITIS:** A bacterium virus or fungus entering the joint can sometimes cause inflammation. Organisms that can affect joints include.

- Salmonella and Shigella (food poisoning or contamination)

- Chlamydia and gonorrhoea (sexually transmitted diseases)

- Hepatitis C

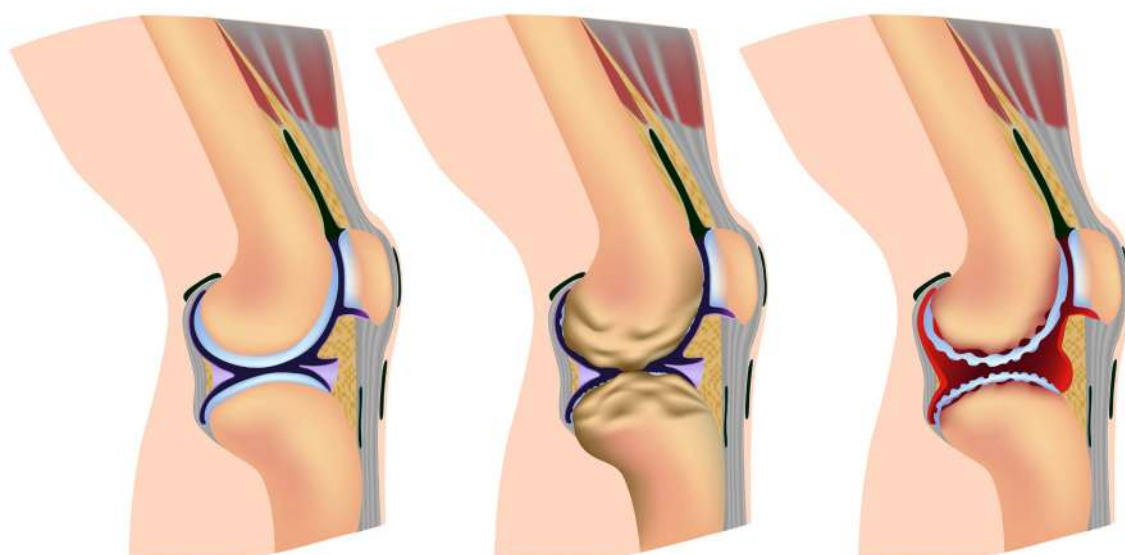
If the infections persists for a long time they may cause irreversible damage to the joints.

**5. PSORIATIC ARTHRITIS:** It is a form of arthritis that affects some people who have psoriasis. Most people develop psoriasis first and get diagnosed with psoriatic arthritis, but the joint problems can sometimes begin before skin lesions appear.

## HOMEOCARE INTERNATIONAL TREATMENT:

Taking into consideration a patient's constitution (means the nature of mind and body) Homeocare International treats a patient by its specific genetic Constitutional Homeopathic treatment. So that not only reduces the symptoms of arthritis, but also cures the disease permanently and protects the joint from further damage.

## Common types of Arthritis



Healthy Joint

Osteoarthritis

Rheumatoid Arthritis

# ARTHRITIS

A 39-year female suffering from joint pains was cured within 10 months of treatment in Homecare International. Now she can do her household work on her own. She is free from joint pains and she is living a happy life.

## PATIENT TESTIMONIAL

Testimonial Report

09/07/2016

నా పేరు మల్లెశ్వరి. Age 39 yrs. Joint pains.

ఈ problem తో 6 months నుండి బాధ పడుతున్నాను. నాకు.

వైద్య హాస్పిటల్ treatment తీసుకున్నాను. But

problem తగ్గలేదు. నాకు బాధ పెరిగింది. ఇంట్లో

పని కంట్రీ schoolలో గానీ నాకు ఇబ్బందిపడేవానను.

నాకు Adis నుండి, side effects ఉండవు

అని కన్ఫిడెన్స్ తో Homecare తో treatment కేసు

పెట్టాను. 10 months నుండి మంచిని చూశాను. ఇప్పుడు

నాకు సంతోషంగా ఉన్నాను. Problem పూర్తిగా తగ్గిపోయింది.

నాకు Dr. Praveen Kumar Sir గారు బాగు

చెప్పే అంశం. so Dr. Praveen Kumar Sir గారికి,

ఈ యొక్క Homecare International కు ధన్యవాదాలు

ID NO: KKPC124

Name: (Mallethwari)


~~KKPC124~~



# ARTHRITIS

An Osteoarthritic knee and Achilles tendinopathy patient started treatment at Homeocare International. This patient stands as an excellent example in treating complaints with Homeopathic medicine. His swelling, weakness, and pain got reduced completely.

## PATIENT TESTIMONIAL

 **HOMEOCARE<sup>®</sup> INTERNATIONAL**  
WORLD-CLASS HOMEOPATHY

**TESTIMONIAL FORM**

Homeocare International Pvt Ltd  
Regd. Office: # 63, Sindhi Colony, SP Road,  
Secunderabad - 500 003, Telangana, India.  
T: +91 40 6632 1155 / 2784 7444,  
E: info@homeocare.in  
www.homeocare.in

PATIENT NAME : B. RASHEED

PATIENT AGE : 71 yrs

PATIENT ID NO : IND BA 51

PROBLEM : KNEE PAIN, HEAL & Ankle pain.

DOCTOR NAME : Dr. BARBARA

BRANCH : Jindranagar

MALE :  FEMALE :

**PATIENT'S TESTIMONIAL**

I am taking treatment in Homeocare International at Jindranagar branch, under the supervision of Dr. Barbara, since 4.1.2015; Now, I am feeling much improvement i.e. up to 90% of Knee pain and 70 to 80% of Ankle pain; mostly I am happy with these two problems. I am very much thankful to Dr. Barbara.

DATE : 4.XI.2015


B. Rasheed  
4.XI.15  
SIGNATURE OF PATIENT :

# ARTHRITIS

The following case represents the scope of Homeopathy in degenerative bone condition like Osteoarthritis. A 64-year female approached us with the complaint of knee pain since 3 years. After correct Homeopathic treatment at Homeocare International, she got relief from her knee pain only within a year. She is very grateful to us as she can do her household activities now.

## PATIENT TESTIMONIAL

**Smt K. Gangamma**  
 w/o K. M. Mallappa  
 Kurugodu  
 Bellary Tq.  
 pin code: 583116  
 I.D No. BLY - B.H. 27.




**HOMEOCARE INTERNATIONAL**  
Pvt. Ltd.  
**LEADERS IN WORLD-CLASS HOMEOPATHY**  
An ISO : 2008 Certified clinics with German Accreditation

Treatment under Dr  
 Dr. Narekh. D.

✓

ನಾವು ಮೊದಲ ಮೊಗ್ಗುಲು ನೋವು, ಮತ್ತು ಬೆನ್ನಿನ ನೋವು  
 ನಿಂದ ನರಳುತ್ತಿದ್ದೆ. ಬಹಳ ಕಡಿ ಇತಿಚ್ಛೇದನೆಯಿಂದಲೂ ಯಾವುದೇ  
 ಉಪಶಮನ ವಾಗಲಿಲ್ಲ. ನಂತರ ಬಳಕೆ ಯಿಲ್ಲದವು ಒಂದು  
 ಕೊಠಿಣ ಇತಿಚ್ಛೇದನೆಯನ್ನು ಪಡೆದ ನಂತರ ನಿಧಾನವಾಗಿ ನನ್ನ ಎಲ್ಲಾ  
 ತೊಂದರೆಗಳ ಮೂಯವಾಗಿ, ಈ ಈ ಆರೋಗ್ಯದಿಂದ ಇನ್ನೂ ಸೇವೆಯು  
 ಲೋಕವ ನನಗೆ ಸಂತೋಷವಾಗುತ್ತದೆ. ಈಗ ನಾನು ನಿಮ್ಮ ಖರ್ಚುಗುಣ  
 ಮುಖ ಇಂದಿಗೂ. ಇದಕ್ಕೆಲ್ಲ ಇಲ್ಲ ನಮಗೆ ಇತಿಚ್ಛೇದನೆಯಿಂದ  
 ವೈದ್ಯಕಾರದಿಂದ. ಧರ್ಮದ ಕೊಡುವಣಿ ಕಡಲೆ ಎಂದು ಹೇಳಲು  
 ಸಂತೋಷವಾಗುತ್ತದೆ.

  
**ಕೆ.ಗಂಗಮ್ಮ**

ANDHRA PRADESH

KARNATAKA  
BENGALURU



## హోమియోకేర్ ఇంటర్నేషనల్ లో 'గౌట్' సమస్యకు సమర్థవంతమైన పరిష్కారం

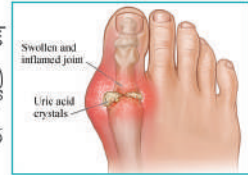డా. శ్రీకాంత్ మోర్లావర్  
CMD  
హోమియోకేర్ ఇంటర్నేషనల్



మన ప్రతి కదలికలో కీళ్ళ పాత్ర ప్రధానమైనది. ఇంతటి ప్రాధాన్యం సంతరించుకున్న కీళ్ళలో ఉదయాన్నే నిద్ర లేచేసరికి కాలి బొటనవ్రేలులో వాపు, నలసరంతో కూడిన నొప్పి మరియు ఆ కీళ్ళకు సంబంధించిన ప్రతి చిన్న కదలిక కూడా అత్యంత కష్టతరంగా అనిపించడం వంటి సమస్యలు కేవలం 'గౌట్' అనే వ్యాధి వలన మాత్రమే కలుగుతాయని మనం తెలుసుకోవాలి.

గౌట్ వ్యాధి మన శరీరంలో యధావిధిగా జరిగే యూరిక్ ఆమ్లపు జీవ ప్రక్రియ సరిగ్గా లేనందున ఉత్పన్నమయ్యే ఒక కీళ్ళవ్యాధి. ఒక అధ్యయనం ప్రకారం 2013 వ సం॥ నాటికే దాదాపు 5.8 మిలియన్ల మంది ఈ సమస్యతో బాధపడుతున్నారని తెలింది. మారుతున్న జీవనశైలి, ఆహారపు అలవాట్ల వలన ఈ సమస్య నానాటికీ పెరుగుతూనే ఉంది. స్త్రీల కంటే పురుషులలో 3 రెట్లు అధికంగా ఈ సమస్య కనిపిస్తోంది. 30 సం॥లు దాటిన పురుషులలో మరియు నెలసరి ఆగిపోయిన స్త్రీలలో ఈ సమస్య ఎక్కువగా కనిపిస్తుంది.

సాధారణంగా మనం తీసుకునే ఆహారంలో ఉండే ప్యూరిన్స్ విచ్ఛిన్నంలో భాగంగా ఏర్పడే యూరిక్ ఆమ్లం రక్తంలో ఉండవలసిన పరిమాణం కంటే అధికంగా ఉన్నట్లయితే, అది కీళ్ళలోకి వచ్చి చేరుతుంది. ఇలా చేరిన యూరిక్ ఆమ్లపు స్ఫటికాలు కీళ్ళలో మరియు కీళ్ళ చుట్టూ ఉండే కణజాలంలో వచ్చి చేరినప్పుడు కీళ్ళు వాచిపోయి - కదలికలు కష్టతరంగా మారడాన్ని గౌట్ అని అంటారు. దీని వలన కీళ్ళు హానికీ గురవుతున్నాయి కనుక దీనిని 'గౌట్ అర్థరైటిస్' అని కూడా అంటారు.



**కారణాలు:** సాధారణంగా రక్తంలో ఉన్న యూరిక్ ఆమ్లం, కిడ్నీల నుండి మూత్రం ద్వారా విసర్జించబడుతుంది. ఒకవేళ శరీరంలో యూరిక్ ఆమ్లం ఉత్పత్తి పెరిగినా లేదా దాని విసర్జన సరిగ్గా జరగకపోయినా, ఈ రసాయనం రక్తంలో నిలిచిపోవడంతో, గౌట్ వ్యాధి ఉత్పన్నమవుతుంది. • ప్యూరిన్స్ ఎక్కువగా ఉండే ఆహారం, ఉదా: మాంసం, గ్రుడ్లు, చేపలు మొదలైన సముద్రపు ఆహారము ఎక్కువగా తీసుకోవడం. • అధిక బరువు, వయస్సు పెరగడం, వంశపారంపర్యత • కొన్ని కిడ్నీ సంబంధిత వ్యాధుల వలన యూరిక్ ఆమ్లం విసర్జన ప్రక్రియలో లోపాలు ఏర్పడడంతో గౌట్ (Gout) వ్యాధి వచ్చే అవకాశం ఉంటుంది.

**లక్షణాలు:** మొదట్లో ఈ వ్యాధి కాలి బొటన వ్రేలుకు మాత్రమే పరిమితమైనప్పటికీ, క్రమేపీ ఇది మోకాళ్ళను, మడమలను, మోచేతులను మరియు మణికట్టుతోపాటు ఇతర వ్రేళ్ళను కూడా ప్రభావితం చేస్తుంది. • ఈ సమస్య పల్ల నిర్లక్ష్యం వహించి, సరైన చికిత్స తీసుకోకపోతే వ్యాధి తీవ్రతరం అయి, కీళ్ళను పూర్తిగా దెబ్బ తీస్తుంది మరియు ఈ వ్యాధి మూలంగా కిడ్నీలో రాళ్ళు కూడా ఏర్పడే అవకాశం ఉంటుంది.

**వ్యాధినిర్ధారణ పరీక్షలు:** రక్తపరీక్ష - రక్తంలో యూరిక్ ఆమ్లం ఎక్కువైనంత మాత్రాన గౌట్ వ్యాధికి గురి అయినట్లు భావించరాదు. రక్తంలో యూరిక్ ఆమ్లం ఎక్కువగా ఉండటంతో పాటు, కీళ్ళలో అర్థరైటిస్ సమస్య కూడా ఉన్నట్లయితే 'గౌట్' వ్యాధిగానే భావించాలి. • సోరియాటిక్ అర్థరైటిస్, కిడ్నీ పెయిల్యూర్, లుకేమియా వంటి ఇతరత్రా సమస్యలలో కూడా యూరిక్ ఆమ్లపు శాతం ఎక్కువగా ఉండే అవకాశం ఉంటుంది. కాబట్టి గౌట్ విషయంలో రోగి నిర్ధారణ చాలా కీలక పాత్ర పోషిస్తుంది. • ఈయన్ ఆర్, X-Ray, అల్ట్రా సౌండ్ (యూరిక్ ఆమ్ల స్ఫటికాలను గుర్తించడంలో సహాయపడే పరీక్ష) మరియు • కీళ్ళలోని ద్రవాన్ని తీసి పరీక్షించడం వంటి పరీక్షల ద్వారా ఈ వ్యాధిని నిర్ధారించుకోవచ్చు.

**తీసుకోవలసిన జాగ్రత్తలు:** గౌట్ వ్యాధితో బాధపడేవారు, వారు తీసుకునే ఆహారంలో మాంసకృత్తులను బాగా తగ్గించాలి. • మామూలుగా మాంసకృత్తులు (ప్రోటీన్లు) రెండు రకాలు. అవి ప్యూరిన్స్ మరియు పిరమిడైన్స్. • గౌట్ బాధితులు ప్యూరిన్స్ ఎక్కువగా ఉండే ఆహారాన్ని -అంటే ముఖ్యంగా మాంసాహారంలో భాగంగా మేక మరియు గొర్రె మాంసం తినరాదు మరియు బీఫ్ వంటివి కూడా తీసుకోకూడదు. అలాగే లివర్, కిడ్నీ, ఎముక మూలుగ, ప్రేగుల వంటి జంతు అంతర్గత అవయవాలూ తీసుకోరాదు. • ఇంతేకాకుండా పాలకూర, క్యాబేజీ, క్యాలిఫ్లవర్, చిక్కాళ్ళు, వివిధ రకాల బీన్స్, పుట్ట గొడుగులు వంటి శాకాహారాలు తగ్గించాలి. • మద్యసానాన్ని మానివేయడం మంచిది.

**హోమియోకేర్ ఇంటర్నేషనల్ వైద్యం:** హోమియోకేర్ ఇంటర్నేషనల్ లో అందించబడే అధునాతన కాన్సెటిట్యూషనల్ హోమియో వైద్య విధానం ద్వారా, రోగి యొక్క మానసిక మరియు శారీరక స్థితిగతులను క్షణంగా వివరించి, సరైన చికిత్స అందించడం ద్వారా గౌట్ వ్యాధిని పూర్తిగా నివారించజేయడం జరుగుతుంది. అంతేకాకుండా కీళ్ళలో మరోసారి స్ఫటికాలు ఏర్పడకుండా మరియు రక్తప్రసరణ లోని వివిధ రసాయనాల సమతుల్యతను స్థిరంగా ఉంచేలా తగిన జాగ్రత్తలు తీసుకోవడంతో గౌట్ వ్యాధి సమర్థవంతంగా మరియు శాశ్వతంగా నయం కాబడుతుంది.

టోల్ ఫ్రీ 1800 108 1212 | కన్సల్టేషన్ ఉచితం 955 000 1199 | www.homeocare.in



**హోమియోకేర్ ఇంటర్నేషనల్ లో  
'మోకాళ్ళ నొప్పుల' సమస్యకు సరైన పరిష్కారం**

**డా. శ్రీకాంత్ మోర్లావర్**  
CMD  
హోమియోకేర్ ఇంటర్నేషనల్

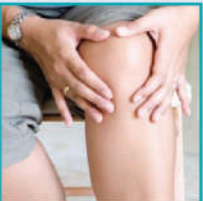

మన ప్రతి కదలికలో కీళ్ళ పాత్ర, వాటి ప్రాధాన్యత మనందరికీ తెలిసిన విషయమే. ప్రతి క్షణం ఎలాంటి ఆటంకాలు లేకుండా కీళ్ళు సక్రమంగా పనిచేస్తూ ఉంటేనే మన శరీర కదలికలన్నీ సవ్యంగా సాగిపోతుంటాయి. ఇలాంటి కీళ్ళ విషయంలో మనం ముఖ్యంగా చెప్పుకోవలసింది మోకాళ్ళు-వాటి ప్రాధాన్యత గురించి. మన శరీరంలోని అన్ని కీళ్ళలోకి మోకాలి కీళ్ళు అతి పెద్దవి. ఇవి శరీరపు బరువును మోస్తూ నడవడానికి, పరుగెత్తడానికి మరియు వివిధ కదలికలన్నింటికీ సహకరిస్తాయి.

**మోకాలి జాయింట్లు (Knee Joint):** లోడ ఎముక (పీమర్) మరియు దిగువ కాలి ఎముక (టిబియా) రెండూ కలసి మోకాలి జాయింట్లుగా ఏర్పడి ఉంటాయి. ఈ రెండు ఎముకల చివరి భాగాలు కలసిన ప్రాంతం 'కార్టిలేజ్' అనే నున్నటి మృదులాస్థితో కప్పబడి ఉంటుంది. అవి రెండూ ఒక దానిపై మరొకటి తేలికగా మరియు పరస్పరం మృదువుగా కదలడానికి ఆ మృదులాస్థి సహాయపడుతుంది. మోకాలి జాయింట్లను చుడుతూ సైనోవియం అనే పొర ఉంటుంది. ఈ పొర సైనోవియల్ ఫ్లూయిడ్ అనే ముఖ్య ద్రవాన్ని విడుదల చేస్తుంటుంది. ఈ సైనోవియం పొరను చుడుతూ క్యూప్యుల్ అనే మరో గట్టిపాఠ ఏర్పడి ఉంటుంది. ఇది మోకాలి జాయింట్లను స్థిరంగా ఉంచేందుకు దోహదపడుతుంది. ఇవేకాకుండా మోచిప్ప లేదా పటిల్లా, టెండన్లు మరియు వివిధ లిగమెంట్లు, కండరాలతో మోకాలి జాయింట్లు ఎంతో పటిష్టంగా నిర్మితమై ఉంటుంది. ఏ కారణం చేతనైనా వీటిలో మార్పులు ఏర్పడినట్లయితే - వాటి కారణంగా సాధారణం నుండి అతితీవ్రమైన మోకాలి నొప్పులు సంభవించి, కీళ్ళ కదలికలను కష్టతరంగా మారుస్తాయి. కొన్నిసార్లు సాధారణ స్థాయిలో వచ్చిపోయే మోకాళ్ళ నొప్పులను నిర్లక్ష్యం చేసి, సరైన చికిత్స అందించనట్లయితే ఇవే నొప్పులు దీర్ఘకాలికంగా కొనసాగే అవకాశం కూడా ఉంటుంది. కాబట్టి వీటిని మొదట్లోనే గుర్తించి సరైన చికిత్సను అందించడం ద్వారా మన కీళ్ళకు హాని కలగకుండా మనం కాపాడుకోవచ్చును.

**కారణాలు:** తాత్కాలికంగా ఏర్పడే మోకాళ్ళనొప్పులు మోకాలి జాయింట్లకు ఏదైనా గాయం కలగడం వలన ఏర్పడవచ్చు. అయితే దీర్ఘకాలికంగా ఏర్పడే మోకాళ్ళ నొప్పులు శరీరంలో అంతర్లీనంగా ఉండే వ్యాధుల కారణంగా కలుగవచ్చు.

**మోకాళ్ళ నొప్పులకు దారితీసే వివిధ రకాల వ్యాధులు:** (1) **ఆస్టియో ఆర్థరైటిస్:** మోకాలి జాయింట్లలో ఉండే ఎముకల యొక్క కార్టిలేజ్ క్రమంగా అరుగుదలకు గురికావడం వలన ఏర్పడిన మార్పులు - క్రమేణా అతి తీవ్రమైన నొప్పి, వాపు వంటి ఇతర లక్షణాలను కలుగజేస్తాయి. (2) **టెండైటిస్:** మోకాలి జాయింట్లు వద్ద ఉండే టెండన్లు శోధమునకు గురికావడం వలన ఈ తరహా నొప్పి ఏర్పడుతుంది. దీనిలో మోకాలు ముందు భాగంలో నొప్పి కలుగుతుంది. (3) **బర్సిటిస్:** కీళ్ళలో ద్రవపదార్థాలతో నిండిన 'సంచి' లాంటి ఆకారాలను 'బర్సా' అని అంటారు. ఇవి కీళ్ళలోని ఎముకలు పరస్పరం రాసిడికి గురి కాకుండా కాపాడుతాయి. కీళ్ళను ఎక్కువగా ఉపయోగించడం లేదా కీళ్ళు గాయానికి గురికావడం వలన ఇవి శోధమునకు గురి అయి నొప్పిని కలిగిస్తాయి. (4) **కొండ్రోమలేషియా పటిల్లా:** పటిల్లా క్రింది భాగంలోని కార్టిలేజ్కు హాని కలగడం వలన ఇది ఏర్పడుతుంది. (5) **గౌట్ :** శరీరంలోని యూరిక్ ఆమ్లం యొక్క మోతాదు అధికస్థాయికి చేరుకున్న కారణంగా, యూరిక్ ఆమ్ల స్ఫటికాలు కీళ్ళలో వచ్చి చేరడం వలన కీళ్ళు శోధమునకు గురికావడంతో 'గౌట్' సమస్య ఏర్పడుతుంది. తద్వారా కీళ్ళు వాచిపోయి తీవ్రమైన నొప్పిని కలిగిస్తాయి. (6) **రుమటాయిడ్ ఆర్థరైటిస్ మరియు సోరియాటిక్ ఆర్థరైటిస్:** ఇవి రెండూ ఆటో ఇమ్యూన్ వ్యాధులే - అనగా శరీరంలోని రోగనిరోధక వ్యవస్థ పారబడి సాంతకణాలపైనే దాడి చేయడం వలన కీళ్ళు శోధమునకు గురి అయి తీవ్రమైన నొప్పిని మరియు వాపును కలుగజేస్తాయి. (7) **మెనిస్కస్ మరియు టెండన్లు చీలికకు గురికావడం మరియు బోన్ క్యాన్సర్** వంటి అంశాల కారణంగా మోకాళ్ళనొప్పులు ఏర్పడటం జరుగుతుంది. • ఇవేకాకుండా మోకాలి జాయింట్ బెణకడం, ఎక్కువగా కీళ్ళను ఉపయోగించడం మరియు కొన్ని రకాల ఇన్ ఫెక్షన్లకు గురి కావడం, ఎక్కువ సమయం అసాధారణ పద్ధతిలో నిల్చుండడం, పోషకాహారలోపం వంటి అనేక అంశాల కారణంగా కూడా మోకాళ్ళ నొప్పులు ఏర్పడే అవకాశం ఉంటుంది.



**లక్షణాలు:** మోకాలి నొప్పి వలన కలిగే లక్షణాలు ఒక వ్యక్తి నుండి మరొక వ్యక్తికి భిన్నంగా ఉంటాయి. దీని లక్షణాలు నొప్పి ఏర్పడిన కారణాలపై ఆధారపడి ఉంటాయి. • మోకాలి నొప్పి తరచుగా ఏర్పడటం, కీళ్ళు ఉపయోగించే సమయంలో నొప్పి అధికం కావడం జరుగుతుంది. మోకాళ్ళ నొప్పులు తలెత్తినప్పుడు - మంట మరియు వాపు వంటి లక్షణాలను కూడా మనం గమనించవచ్చు.

**నిర్ధారణ పరీక్షలు:** వ్యాధి సంబంధిత లక్షణాలను బట్టి - రక్తపరీక్ష, కీళ్ళ యొక్క X-Ray, CT లేదా MRI స్కాన్ వంటి పరీక్షలు చేయించడం ద్వారా వ్యాధిని నిర్ధారించవచ్చు.

**హోమియోకేర్ ఇంటర్నేషనల్ వైద్యం:** హోమియోకేర్ ఇంటర్నేషనల్ లో మాత్రమే అందించబడే జెనెటిక్ కాన్సెటిట్యూషన్ల చికిత్సా విధానం ద్వారా, ఎలాంటి కీళ్ళనొప్పులైనా సమర్థవంతంగా నయం చేయడం జరుగుతుంది. ఈ ప్రక్రియలో కేవలం వ్యాధి లక్షణాలను మాత్రమే కాకుండా - రోగి యొక్క మానసిక మరియు శారీరక లక్షణాలను పరిగణనలోకి తీసుకొని, సమగ్ర అధ్యయనం జరిపిన అనంతరం, సూక్ష్మీకరణ పద్ధతిలో అందించే కాన్సెటిట్యూషన్ల హోమియోపతి మందులతో మాత్రమే ఇది సాధ్యపడుతుంది. ఇంతకాకుండా కీళ్ళను దృఢంగా చేసి, రోగనిరోధక శక్తిని పెంచడం ద్వారా వ్యాధి మళ్ళీ తిరగబెట్టని విధంగా, పూర్తిగా నయం చేయడం జరుగుతుంది.

**టోల్ ఫ్రీ 1800 108 1212** | **కన్సల్టేషన్ ఉచితం 955 000 1199** | **www.homeocare.in**

# INFERTILITY

## INFERTILITY

Infertility is the most common health problem nowadays as many couples are facing, as they are unable to conceive. And even if they conceive, they are unable to continue the pregnancy to term. Infertility is “a disease of the reproductive system defined by the failure to achieve a clinical pregnancy after 12 months or more of regular unprotected sexual intercourse.” Mostly females are more criticized for the reason, but its incidence infertility but its incidence is equal in both females and males. And there are some couples in whom without any particular cause infertility arises. This condition is called “Idiopathic infertility”.

### Infertility is of two types:

**1) Primary infertility:** Primary infertility is defined as the absence of a live birth for the women. Who desire a child and have been in a union for at least 5 years, during which they have not used any contraceptives.

**2) Secondary infertility:** When a woman is unable to become pregnant at least five years after the first child even without using any contraceptives is known as secondary infertility.



### Causes of infertility:

#### Factors causing infertility in females:

For women, problems with fertilisation arise mainly from either structural problems in the fallopian tube or uterus. Infertility may be caused by blockage of the Fallopian tube due to malformations, infections such as chlamydia and/or scar tissue. For example, endometriosis can cause infertility with the growth of endometrial tissue in the Fallopian tubes and/or around the ovaries. Endometriosis is usually more common in women in their mid-twenties

and older, especially when postponed childbirth has taken place.

Another major cause of infertility in women may be the inability to ovulate. Malformation of the eggs themselves may complicate conception. eg: PCOD – which affect the development & release of eggs during ovulation. Some women are infertile because their ovaries do not mature & release eggs.

Other factors that can affect a woman's chances of conceiving include being overweight or underweight, or her age as female fertility declines after the age of 30.

Sometimes it can be a combination of factors, and sometimes a clear cause is never established.

#### Common causes of infertility of females include:

- ovulation problems (e.g. PCOS, the leading reason why women visit to fertility clinics due to anovulatory cycles.
- tubal blockage
- pelvic inflammatory disease caused by infections like tuberculosis
- age-related factors
- uterine problems like bicornuate uterus, fibroids etc.
- previous tubal ligation
- endometriosis
- advanced maternal age

#### Factors causing male infertility:

Factors including low sperm count like azoospermia (complete absence of sperm in semen), oligospermia (low sperm count due to endocrine problems, drugs, radiation,



# INFERTILITY

or infection), asthenospermia (poor sperm motility), teratospermia (abnormal structure of sperm), varicocele (abnormal enlargement of veins in the scrotum), hydrocoele (collection of fluid around testicle).

- Erectile Dysfunction
- Impotency



Hormonal imbalance in thyroid, testosterone, prolactin, FSH and LH levels etc and Environmental factors include smoking, alcohol intake, obesity, stress are common for both male and female.

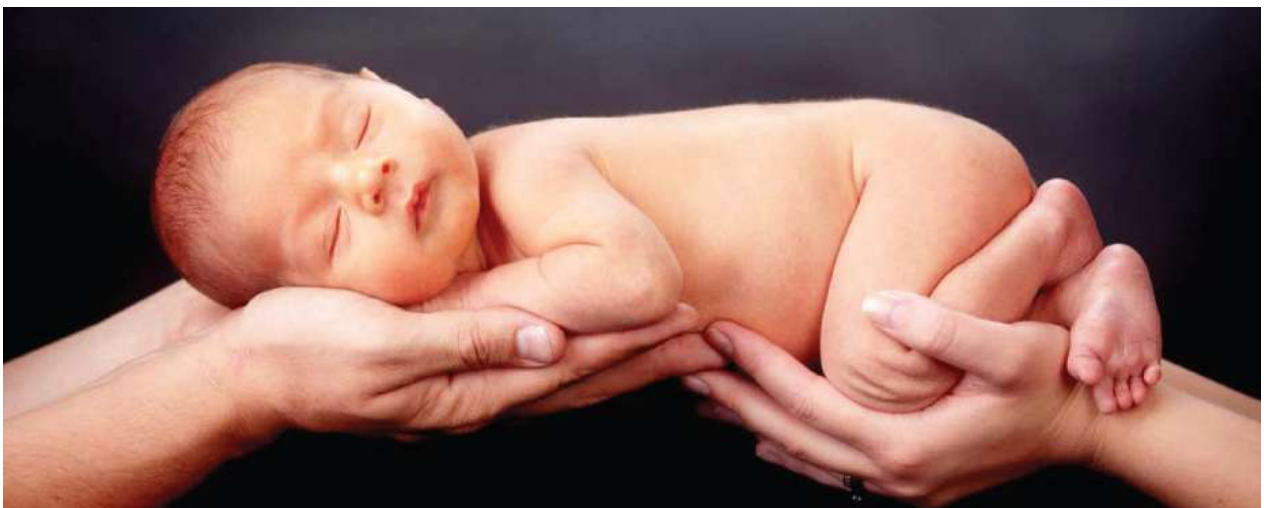## Investigations:

In males: semen analysis, hormones test, genetic testing, testicular biopsy, imaging include MRI, ultrasound

In females: Ovulation test including follicular study, USG of pelvis, hysterosalpingography and genetic testing and chromosomal analysis.

## Homeocare treatment for infertility:

Homeopathy is a natural system of medicine which includes like cures like. At Homeocare International each diseased person is treated as the unique individual and is treated based on his constitution means not only depending on his disease symptoms but also considering his mind and body nature so that the exact cause of the disease will be identified and treated with the basic level. So our aim is to remove the obstacles to recovery and henceforth to achieve the goal i.e., the pregnancy.





## PCOD

Homeopathy has excellent scope in PCOD problems without giving any hormonal supplements. PCOD can get completely resolved with the correct Constitutional Homeopathic remedy. Young female diagnosed with irregular menses and right ovarian cyst took a few months of treatment at Homeocare International and not only her cyst got resolved but her menses also became regular.

# PATIENT TESTIMONIAL



Name : Savitha Uthalamath.  
Age: 25  
ID NO: BU-41

Dr. Asha.B

-/M Savitha UM, I am student.  
I had approached Homeocare <sup>from</sup> during Oct. 2015  
with complaints of periods problem, stomach pain,  
right ovarian cyst, headache, acidity and  
cramps in legs, I have taking treatments  
since from 3 months now it's much better  
than before (50% better). And doctors were  
good enough to treat the patients.

Savitha UM







## PCOD

A 27-year female suffering from irregular menses was diagnosed with PCOD before and after with treatment at Homeocare International, USG reports clearly show the change. The diseases of the patient could be cured permanently with our Genetic Constitutional Homeopathic treatment without any hormonal supplements.

## PATIENT TESTIMONIAL

నాపేరు D. రాధిక ID.No: CQ-48 నేను గృహిణిని సంతానం  
పొందేటప్పుడు వాజీనాలోకి బహుశా భయం కలిగింది. నాకు. PCOD  
అనే సమస్య ఉన్నదని తెలిసింది

PCOD కి ట్రోఫ్ మెంట్ ఉన్నదని తెలిసింది. నేను.

హోమియోపతి ట్రోఫ్ మెంట్ కేసు చేశాను. నాకు డాక్టర్ Anjummedam  
గారు ట్రోఫ్ మెంట్ ఇచ్చారు నేను. 15-3-2015 నాకు ట్రోఫ్ మెంట్  
హోమియోపతి ట్రోఫ్ మెంట్ తీసుకోవడం జరిగింది. నాకు ప్రాబ్లమ్ అనేది  
తగ్గింది ఇప్పుడు నేను సంతానం ఉన్నాను (13-07-2016)

(ట్రోఫ్ మెంట్ ఇచ్చిన Anjum medam గారికి నా ప్రత్యేక ధన్యవాదాలు.

ఇచ్చి

D. Radhika

CQ-48

# PATIENT TESTIMONIAL

**RADAR**  
Diagnostics  
*Making a difference together...*

# 6-2-293/1, Lane Opp: Vijaya Talkies,  
Kakaji Colony, HANAMKONDA,  
Warangal - 506 001. (Telangana)

---

Ph : 0870-2445050, Cell : 9989428969

Name : D.RADHIKA  
Age/ Sex : 27 Years /Female  
Ref By : ESI HOSPITAL

ID No. : 150928-010  
Date : 28-Sep-2015

*Before*

**REAL TIME ULTRASONOGRAPHY OF ABDOMEN AND PELVIS**

**LIVER** : Normal in size (15.0cm) and parenchymal echotexture.  
No mass lesions. No IHBD. Hepatic veins are normal.  
CBD and portal vein are normal.

**GALL BLADDER:** Partially distended. Wall thickness is normal. No calculi.

**SPLEEN** : Normal in size (11.0cm) and parenchymal echotexture. No mass lesions.

**PANCREAS** : Head, body and tail regions are normal. No evidence of calcifications.  
No evidence of peripancreatic fluid collection.  
No evidence of mass lesion. Pancreatic duct is normal.

**KIDNEYS** : Right kidney : 106 x 44mm. Left kidney : 110 x 50mm.  
Normal in size and parenchymal echotexture.  
Cortico-medullary differentiation is made out. No calculi. No hydronephrosis.

**URINARY BLADDER:** Partially distended. Wall thickness is normal. No calculi.

**UTERUS** : Retroverted. 60 x 38 x 50mm. Normal in size and echotexture.  
No e/o mass lesions. Endometrial thickness 5mm.

**Right ovary** : 28 x 18mm. normal in size and echotexture.


**Left ovary** : 40 x 32mm. Enlarged in size with normal echotexture.  
Simple cyst measuring 34 x 26mm noted.


Aorta and IVC are normal. No evidence of ascites. No evidence of lymphadenopathy.


**IMPRESSION:**

**Simple Left Ovarian Cyst.**

For clinical correlation.

  
**DR.KAPIL SAKINALA, MD**  
(RADIOLOGIST)

  
**DR.SANTHOSH REDDY, DMRD, DNB.**  
(RADIOLOGIST)



## PATIENT TESTIMONIAL



# 6-2-293/1, Lane Opp: Vijaya Talkies,  
Kakaji Colony, HANAMKONDA,  
Warangal - 506 001. (Telangana)  
Ph : 0870-2445050, Cell : 9989428969

Name : MRS. RADHIKA.D

ID No. : 160713-041

Age/ Sex : 29 Years /Female

Date : 13-Jul-2016

Ref By : DR ANJUM BHMS

After

**ULTRASONOGRAPHY OF ABDOMEN AND PELVIS**

**LIVER** : Normal in size (15.5cm) and parenchymal echotexture.  
No mass lesions. No IHBD. Hepatic veins are normal.  
CBD and portal vein are normal.

**GALL BLADDER:** Partially distended. Wall thickness is normal. No calculi.

**SPLEEN** : Normal in size (10.0cm) and parenchymal echotexture. No mass lesions.

**PANCREAS** : Head, body and tail regions are normal. No evidence of calcifications.  
No evidence of peripancreatic fluid collection.  
No evidence of mass lesion. Pancreatic duct is normal.

**KIDNEYS** : Right kidney : 111 x 45mm. Left kidney : 99 x 53mm.  
Normal in size and parenchymal echotexture.  
Cortico-medullary differentiation is made out. No calculi. No hydronephrosis.

**URINARY BLADDER:** Partially distended. Wall thickness is normal. No calculi.

**UTERUS** : Retroverted. 45 x 43 x 40mm. Normal in size and echotexture.  
No e/o mass lesions. Endometrial thickness 8.5mm.

**Right ovary** : 24 x 20mm. normal in size and echotexture.

**Left ovary** : 24 x 17mm. normal in size and echotexture.

Bowels appears normal in calibre and show active peristalsis.  
Aorta and IVC are normal. No evidence of ascites. No evidence of lymphadenopathy.

**IMPRESSION:**

**No Sonographic Abnormality Detected.**

For clinical correlation.

  
DR.KAPIL SAKINALA, MD  
(RADIOLOGIST)


DR.SANTHOSH REDDY, DMRD, DNB.  
(RADIOLOGIST)



# INFERTILITY

With correct homeopathic treatment, Infertility cases get treated within a short period of time. A female came with Infertility problem, and within 2 months of Homeopathic treatment, she got conceived. Her previous USG report shows PCOD problem and in later reports, it shows normal with pregnancy.

## PATIENT TESTIMONIAL

 **HOMEOCARE<sup>®</sup>**  
**INTERNATIONAL**  
WORLD-CLASS HOMEOPATHY

**Homeocare International Pvt Ltd**  
Regd. Office: # 63, Sindhi Colony, SP Road,  
Secunderabad - 500 003, Telangana, India.  
T: +91 9885747979, 8885037219, 9849056637  
E: info@homeocare.in  
CIN. No.: U85193TG2009PTC065648  
www.homeocare.in

**TESTIMONIAL FORM**

PATIENT NAME: *A. Soujanya* DOCTOR NAME: *Barbara*  
PATIENT AGE: *29* BRANCH: *Indira Nagar*  
PATIENT ID NO: *INDBH-38* MALE: FEMALE: *F*  
PROBLEM: *PCOD, Infertility*


**PATIENT'S TESTIMONIAL**

*I have Infertility problem, Here  
I am taking medicine from last 2 months  
from Dr. Barbara. Now, I conceived.  
— Thanks for HomeoCare International —  
A. Soujanya*

*A. Soujanya*  
SIGNATURE OF PATIENT

An ISO 9001:2015 Certified clinic with German Accreditation

## PATIENT TESTIMONIAL


**VIPRAA**  
 DIAGNOSTICS

ಬಿಪ್ರಾ ಡಯಗ್ನೋಸ್ಟಿಕ್ಸ್  
 IND BH - 38

Patient Name	Mrs. Soujanya	ID No.	28117
Age	28 yrs	Sex	Female
Ref by	Dr. Jalaja Reddy	Date	25.12.2014

*Before* ✓

Ultrasound Abdomen and Pelvis.

**Liver:** Normal in size (12.0 cms) and shows normal echo pattern. No focal lesion. No intra / extra hepatic biliary dilatation seen. Portal vein normal.

**GB:** Distended. Wall normal. No calculi / sludge in the lumen.

**Pancreas:** Normal in size and echopattern. No focal lesions.

**Spleen:** Normal in size and echopattern. No focal lesion.

**Kidneys:** Normal in size and echopattern. CMD maintained. No hydronephrosis / calculi. Right kidney measures 10.3 x 2.2 cms and left kidney measures 11.0 x 2.4 cms.

**Urinary bladder:** Distended. Wall normal. No luminal echoes seen.


**Uterus:** Anteverted, normal in size [6.5 x 4.8 x 3.0 cms] and echoes.  
Endometrium normal [5 mms]. No focal myometrial lesions.

**Ovaries:** Enlarged in size and show multiple small (5 – 7mm) cysts located in the peripheral portion.  
Right ovary – 3.3 x 1.6 x 2.9 cms and volume – 8 cc.  
Left ovary – 3.5 x 1.9 x 2.5 cms and volume – 9 cc.

No free fluid or collection seen in the peritoneal cavity. No significant lymphadenopathy seen. No evidence of any bowel loop dilatation or mass lesion.



Impression:

1. Enlarged ovaries show multiple small peripherally located cysts possibly suggestive of polycystic ovarian disease. Kindly correlate with hormonal profile.
2. No other significant abnormality seen.

  
**Dr. Kunal Naidu, G, DNB**  
 Consultant Radiologist



## PATIENT TESTIMONIAL

 *IND BH-38*  *✓*  
Expertise. Closer to you.

NAME: MRS. SOUJANYA DATE: 27 06 15  
AGE/SEX: 28 YRS / FEMALE UHID NO: 27882

**ULTRASOUND SCAN OF ABDOMEN AND PELVIS** *After*

**LIVER:** Normal in size (13.3 cms), shape and echotexture. No SOL noted within the parenchyma. IHBR are not dilated. Portal vein and common bile duct appear normal.

**GALL BLADDER:** Normally distended. Wall is regular. No evidence of calculus/ pericholecystic fluid noted.

**SPLEEN:** Normal in size, shape (9.2 cms) and echotexture. Splenic vein is normal.

**PANCREAS:** Normal in size, shape and echotexture. No evidence of pancreatitis / calculus lesion.

**KIDNEYS:** Both the kidneys are normal in size, shape and echotexture. Corticomedullary differentiation is maintained. No calculus/ hydronephrosis noted.

Right kidney: 103 mm in bipolar length x 16 (parenchyma) mm.  
Left kidney: 112 mm in bipolar length x 16 (parenchyma) mm.

**URINARY BLADDER:** Normally distended, wall regular. Lumen is echo free.

**UTERUS:** Anteverted, normal in size, shape and echotexture.

*There is a single intrauterine gestational sac with fetus whose CRL measures 1.98 cm corresponding to 8 weeks and 3 days of gestation. FHR 170 per minute.*

*Corpus luteal cyst measuring 19 mm seen in right ovary. Left ovary normal.*


*Bilateral adnexa - Normal*

*Pouch of Douglas - No evidence of free fluid noted.*

Psoas muscle on both sides appears normal. Major vessels appear normal.

No evidence of enlarged lymph nodes noted.

**IMPRESSION: SINGLE INTRAUTERINE LIVE GESTATION AT 8 WEEKS 3 DAYS.**

  
DR. N. KUDVA  
CONSULTANT RADIOLOGIST

# INFERTILITY

## PATIENT TESTIMONIAL



**HOMEOCARE<sup>®</sup>**  
**INTERNATIONAL**  
WORLD-CLASS HOMEOPATHY

### TESTIMONIAL FORM

Homeocare International Pvt Ltd  
Regd. Office: # 63, Sindhi Colony, SP Road,  
Secunderabad - 500 003, Telangana, India.  
T: +91 40 6632 1155 / 2784 7444,  
E: info@homeocare.in  
www.homeocare.in

PATIENT NAME : సేవిత

PATIENT AGE : 21

PATIENT ID NO : BE 06

PROBLEM : PCOD / INFERTILITY

DOCTOR NAME : Basibera .

BRANCH : ఇందిరానగర


MALE : FEMALE :

### PATIENT'S TESTIMONIAL



నన్ను చేసే సేవిత ననగ (PCOD problem) సేవనీ ఇక్కడ.  
నాను (TV) నల్లసూడి ఇందిరానగరదల్ల ఇరువ డాలియూయాలేకేర  
ఇంటిరన్యూషనల్ ట్రైబిటె అయిడేనల్ల ~~డా~~ డా॥ బాబర  
అత్తర 5 కింగ్డం డికిక్ పడయిత్తిడ్డతే. ఈగ నాను ప్రగ్నంట్  
జిగిడ్డన.

డాలియూయాలేకేరగే నన్ను డన్యపాడగ్గ  
జాగు ననగ డికిక్, నిడిడ డా॥ బాబరగే  
నన్ను డన్యపాడగ్గ.

DATE : 26/8/15

  
SIGNATURE OF PATIENT :

## PATIENT TESTIMONIAL

Mrs.Savitha S *IND BR-06*  
AGE :20Y/ Female *Before* UHID NO :25192  
*7/4/15*

**ULTRASOUND OF PELVIS**

**URINARY BLADDER:** Normally distended, wall regular. Lumen is echo free.  
**UTERUS:** Anteverted normal in size, shape and echotexture.  
Size: **L** 70 x **B** 42 x **Th** 33mm. Endometrial thickness: 6 mm.  
**OVARIES:** both the ovaries are normal in size with multiple peripherally placed subcentimetric follicles with central echogenic stroma.  
Right ovary: Measures 37x23x32mm. Volume 15 cc  
Left ovary: Measures 46x14x 28mm. Volume 10 cc.  
**Bilateral adnexa-** normal  
**Pouch of Douglas-** no free fluid seen.  
Psoas muscle on both sides appears normal. Major vessels appear normal.  
No evidence of enlarged lymph nodes noted.

**IMPRESSION:**  
Bilateral polycystic ovaries.

*[Signature]*  
Dr. DHANALAKSHMI  
Radiologist

# INFERTILITY

## PATIENT TESTIMONIAL



### DEPARTMENT OF MICROBIOLOGY



After INDBE-06 ✓

Name : Mrs.SAVITHA S

Gender : Female Age : 20Yrs

UHID : CINR.0000025192

LRN no : 24310

Ref. By : Dr.BARBARA

Date : 26/08/2015

TEST

RESULTS

URINE PREGNANCY TEST :

POSITIVE

  
Technician/Technologist


Dr.SHALINI SINGH  
M.D., Pathologist

# INFERTILITY

This case shows the efficiency of homeopathy in Infertility cases and stands out as the best method of treatment. A female patient of 27 years approached with an Infertility problem. Her USG reports showed fibroid and PCOD; After correct Constitutional Homeopathic treatment at Homecare International she conceived within 2 months only and she is very happy now, her fibroid and PCOD got completely resolved.

## PATIENT TESTIMONIAL

*Sec/primary Infertility* ✓



**HOMEOCARE<sup>®</sup>**  
**INTERNATIONAL**  
WORLD-CLASS HOMEOPATHY

**Homecare International Pvt Ltd**  
Regd. Office: # 63, Sindhi Colony, SP Road,  
Secunderabad - 500 003, Telangana, India.  
T: +91 9885747979, 8885037219, 9849056637  
E: info@homecare.in  
CIN. No.: U85193TG2009FTC065548  
www.homecare.in


PAT. NAME : M. BHANU MATHI  
REG. ID : CITBK35  
DOCTOR NAME : MADHAPPAN  
DATE : 01/05/16.

Hi to All

I am very happy to say this Homecare International taken care very much about me & my husband. Very good treatment. and we seen in this TV q program and contact T. Nagar Branch.

Now I am 3 month pregnant. Thanks to Homecare.


M. Bhanumathi.

  
[ 95661 01615 ]

An ISO 9001:2008 Certified clinic with German Accreditation



## PATIENT TESTIMONIAL



### NEHA DIAGNOSTIC CENTER

COMPUTERISED LAB, X-RAY, ULTRASOUND & DOPPLER SCANS, ECG  
 # 25/31, Dharmaraja Kovil Street, Poonamallee, Chennai – 600056.  
 Mobile : 8220549999

---

PATIENT ID	03331	DATE	11.02.2016
NAME	MRS.BANUMATHI	AGE/SEX	27/F
REF.DOC	SELF		

**SONOGRAM REPORT**  
**WHOLE ABDOMEN**

The **liver** is normal in size and shows uniform echotexture with no focal abnormality.  
 The **gall bladder** is normal sized and smooth walled and contains no calculus.  
 There is no intra or extra hepatic biliary ductal dilatation.  
 The **pancreas** shows a normal configuration and echotexture.  
 The pancreatic duct is normal. The portal vein and IVC are normal.  
 The **spleen** is normal.  
 There is no free or loculated peritoneal fluid.  
 No para aortic lymphadenopathy is seen.  
 No abnormality is seen in the region of the adrenal glands.  
 The **right kidney** measures 11.2 x 4.2 cms.  
 The **left kidney** measures 11.6 x 4.5 cms.  
 Both **kidneys** are normal in size, shape and position. Cortical echoes are normal bilaterally.  
 There is no calculus or calyceal dilatation.  
 The **ureters** are not dilated.  
 The **bladder** is smooth walled and uniformly transonic.  
 There is no intravesical mass or calculus.  
 The **uterus** is anteverted, and measures 6.2 x 2.8 x 3.9 cms.  
 Myometrial echoes are homogeneous.  
**Sub-serous fibroid of 1.5 x 1.5 cm is seen in the right lateral wall of the uterus.**  
 The **endometrium** is normal and measures 4mm.  
 The **right ovary** measures 3.3 x 1.5 x 3.0 cms (Vol-8cc).  
 The **left ovary** measures 2.3 x 1.9 x 3.8 cms (Vol-9cc).  
**Both ovaries are enlarged in size and show multiple peripheral immature follicles.**  
 Parametria are free.  
 Iliac fossae are normal.

**IMPRESSION :**

- Sub-serous uterine fibroid.
- Polycystic ovaries.
- For clinical correlation and follow-up.
- Other visualized organs are normal.




# INFERTILITY

## PATIENT TESTIMONIAL

**MANGALAM HOSPITAL**  
No.1, JCN Street, Poonamalle, Chennai - 600 056. Ph : 26272447 , 26495523

Patient name	Mrs. BANUMATHI NANDIPOGU	Age/Sex	27 Years / Female
Patient ID	RT01225	Visit No	1
Referred by	Dr. S.CHITRALAKSHMI.MBBS.DGO	Visit Date	30/04/2016
LMP Date	03/03/2016 (LMP EDD: 08/12/2016)		




**OB - Early pregnancy Scan Report**

**Indication(s)**  
FOR GA  
Real time B-mode ultrasonography of gravid uterus done.  
Route: Transabdominal  
Single intrauterine gestation

**Fetus**  
**Survey**  
Gestational Sac seen. Sac margins appeared regular  
Yolk sac seen  
Fetal pole seen  
Cardiac activity present  
Fetal heart rate - 171 bpm

**Fetal Biometry**  
CRL - 17.1 mm (8W 3D)  
Left ovary appeared normal  
Rt ovary not imaged


**Impression**  
Single intrauterine gestation corresponding to a gestational age of 8 Weeks 2 Days  
Gestational age assigned as per LMP  
**Suggested nuchal translucency at 12weeks**

DR.S.VIJAYALAKSHMI. MBBS.DGO.,  


# INFERTILITY

Infertility cases responded very well with Homeopathic treatment. Reena, 26 years old, the young lady got conceived after taking treatment at Homeocare International. She came with Infertility because of her PCOD problem. After treatment, her cycle became regular first, she conceived and then delivered a healthy baby.

## PATIENT TESTIMONIAL

 **HOMEOCARE<sup>®</sup> INTERNATIONAL**  
WORLD-CLASS HOMEOPATHY

**TESTIMONIAL FORM**

Homeocare International Pvt Ltd  
Regd. Office: # 63, Sindh Colony, SP Road,  
Secunderabad - 500 003, Telangana, India.  
T: +91 40 6632 1155 / 2784 7444,  
E: info@homeocare.in  
www.homeocare.in


PATIENT NAME: Reena.  
PATIENT AGE: 26ys.  
PATIENT ID NO: INDA135  
PROBLEM: PCOD / infertility

DOCTOR NAME: DR. Barbara  
BRANCH: Indiranagar.  
MALE: FEMALE:

**PATIENT'S TESTIMONIAL**

I am taking treatment for PCOD / infertility since one year. Now I have conceived and thank you to homeocare and DR. Barbara.

DATE: 17/Jan/16

  
SIGNATURE OF PATIENT:

© 9001:2008 Certified clinic with German Accreditation

IGANA : Hyderabad (Abids, Begumpet, Dilshuknagar, Jubilee Hills, Kukatpally, Masab Tank, Mivvaour), Hamamalnada.

# PATIENT TESTIMONIAL



Date: April 14, 2014

Name : Reena  
Age/Sex : 24 yrs/ F  
Refd by : S N Hospital

## ABDOMINOPELVIC ULTRASOUND SCAN REPORT

**LIVER:** Normal size. In AP span Measures 11.7 cms. Shows Normal echotexture. No diffuse pathology seen. No focal mass lesion seen. The intrahepatic biliary and portal radicles are normal. Portal vein is normal and measures 09 mms at porta hepatis..

**GALL BLADDER:** Normal wall and echofree lumen. No mass or calculi seen. The CBD is normal in diameter. Lumen measures 3 mms at porta hepatis.

**SPLEEN:** Normal in shape, position and echotexture, Normal size. Bipolar length measures 8.7cms

**PANCREAS:** Normal in shape, size, position and echotexture.

**RIGHT KIDNEY:** Right kidney is normal in position and axis. Their cortico-medullary differentiation is intact. PCS and upper ureter are normal. The Ureters are not visualized in lower half. Bipolar length Measures 9.5 cms. The cortical thickness measures 14 mms.

**LEFT KIDNEY:** Left kidney is normal in position and axis. Their cortico-medullary differentiation is intact. PCS and upper ureter are normal. The Ureters are not visualized in lower half. Bipolar length Measures 9.5 cms. The cortical thickness measures 13 mms.

**URINARY BLADDER:** Normal wall. Echofree cavity. No mass or calculi seen.

**UTERUS:** Normal size. Measures 8.2 x 3.2 cms. Myometrium shows normal echotexture. Endometrium is thick measures 12 mms.. No focal lesion or collection seen.

**OVARIES:** Both Ovaries are of normal size and show poly cystic pattern with central stromal hypertrophy. The right ovary measures 44 x 24 mms and the left ovary measure 45 x 33 mms.

**OTHERS:** No ascites or LN appreciated. The visualized extent of Aorta and Para-aortic regions appear normal. No pleural effusion appreciated at the CP angles. No mass or collection seen in RIF.

### **IMPRESSION:**



**THICK ENDOMETRIUM.  
POLY CYSTIC OVARIES.**

**Dr. Biren H. Saraswati.**  
MBBS.MD(RD) PGDHA.  
Chief of Radiology.

KINDLY PRESERVE THE REPORTS..



## PATIENT TESTIMONIAL


**RASHI DIAGNOSTIC CENTER**
  
 Complete Diagnostic Health Care

**RADIOLOGY REPORT**

Name	: Mrs. Reena	Date :26.10.2015
Age	: 26yrs/ F	Reg No : R222585
Ref By	: Dr . Shobha	


**USG – EARLY PREGNANCY**

LMP:26.08.2015    GA: 8weeks 5 days    EDD:01.06.2016

- A well defined intrauterine gestational sac noted at the fundus, with good trophoblastic reaction
- Fetal pole and yolk sac noted.
- Cardiac activity is well appreciated.
- CRL is -1.0cm which corresponds to 7weeks 1 day of gestation.
- Pod – no fluid.
- Cervical length is normal - (3.6cm), os closed
- FHR : 154bpm

**IMPRESSION:**

**EARLY INTRA UTERINE PREGNANCY OF 7 WEEKS 1 DAY  
+/- 4 DAYS  
EDD – 12.06.2016**

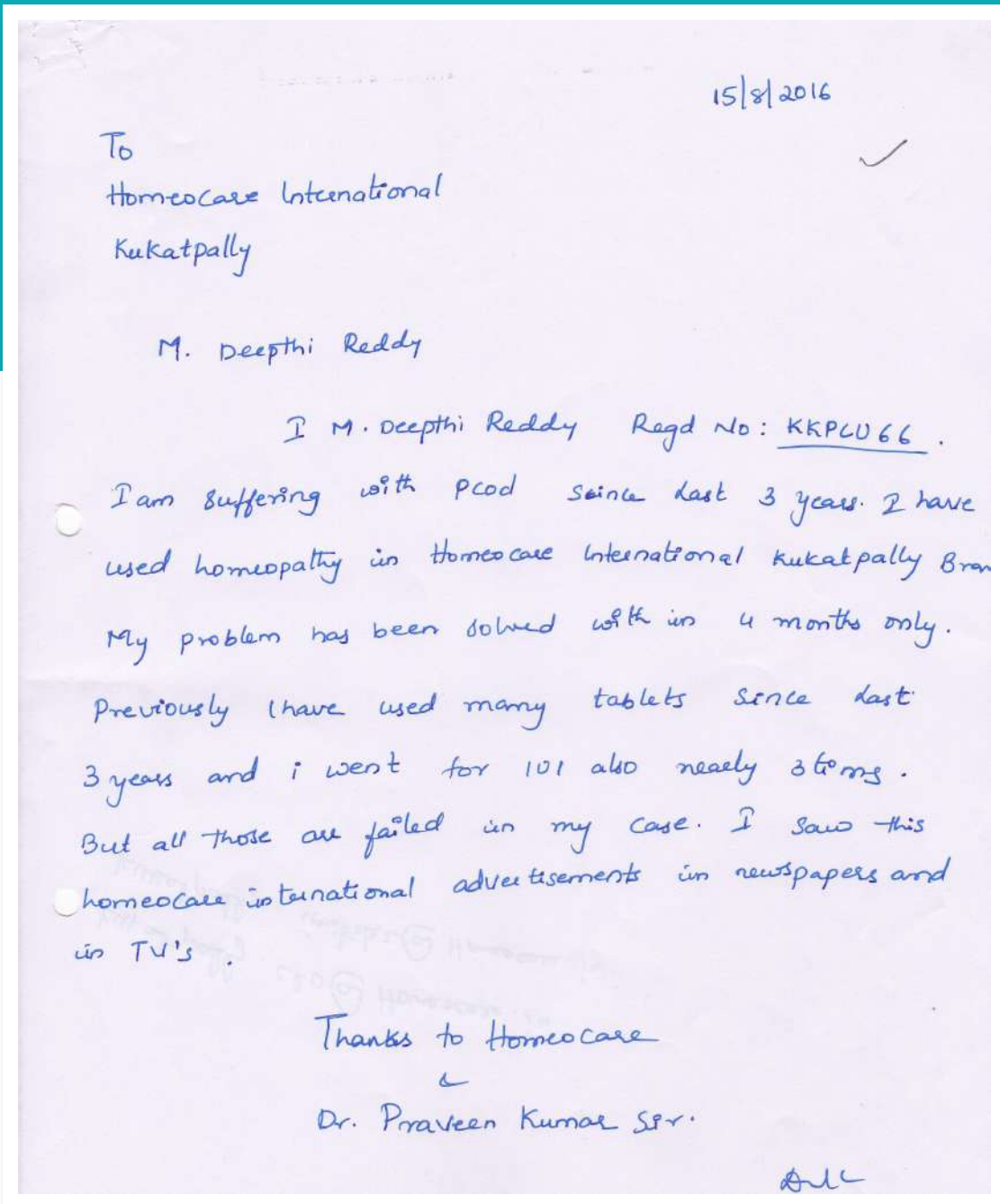
  
**Dr. Vijaya**  
 Consultant Radiologist

USG obst - NT sca 4/12/15

## PCOD

At Homecare International we treated Infertility case of Deepthi and helped the patient in making a complete happy family. The Patient was suffering from PCOD since 3 years, because of which she was not getting pregnant, but after treatment at Homecare International she got her pregnancy positive within 4 months only. Hormonal supplements and IUI also failed in her case but correct Constitutional Homeopathy cured her problem completely. This shows that Homeopathy does wonders in Infertility cases.

## PATIENT TESTIMONIAL









## PATIENT TESTIMONIAL

Letter

Date: 20.08.16

My Self ARCHANA W/O DAYAKAR, we are ~~are~~ KKPCS,64  
 KKPCS,65 Suffering with Secondary infertility (Azoo spermia)  
 based on reports, we want medication  
 for those problem. we are used so many  
 medicines from Allo-pathy medicines but  
 there is no improvement based on T.V add  
 we are consulted in HomeoCare International  
 we are using from 6 months in between  
 this period of 3<sup>rd</sup> month we got better  
 result with HomeoCare medicines now  
 we are feeling very happy.

So we are very thankful to  
 HomeoCare International and Consultant  
 treated Doctor Praveen Kumar

Yours faithfully  
 K. Archana KKPCS,64

# PATIENT TESTIMONIAL



Req. No	: 5245	Registered On	: 07/02/2015
PATIENT	: Mr. K.DAYAKAR	Accepted On	: 07/02/2015
Age & Gender	: 32 Years / Male	Reported On	: 07/02/2015 7.05 PM
Referral Doctor	: V. Sridevi		

SEMENANALYSIS

Test Name	Observed Values	Units	Reference Intervals
-----------	-----------------	-------	---------------------

Semen Physical Examination

Quantity	2.0	ML	
Color	Gray White		
Liquification Time	40Minitis		

SEMEN MICROSCOPIC EXAMINATION

Sperm Count	25.0Millions/Cumm		
Pus Cells	02 - 04/HPF	/Hpf	
Epithelial Cells	NIL		
RBC	NIL		Nil
Others	NIL	%	

Motility

Active Motile	20	%	
Sluggishly Motile	30	%	
Non-Motile	50	H	%


Morphology

Normal	90	%	
Abnormal	10	%	

IMPRESSION:

IMPRESSION: Oligospermia

# PATIENT TESTIMONIAL

		10-24-72, MIDC, MAIN ROAD, Adjacent to Road No .1 Arch, KPHB Colony, Hyderabad - 500072. www.asianmedicaldiagnostics.com Mob: 9010610610	
<b>Asian Medical Diagnostics</b>			
<hr/>			
Patient Name :	MR.DAYAKER	Reg No :	18454
Age& Gender :	36 YEARS MALE	Reg Date :	27/03/2016
Ref By :	DR.PRAVEEN KUMAR (HOMEO INTERNATIONAL)		
<b><u>DEPARTMENT OF CLINICAL PATHOLOGY</u></b> <b><u>SEMEN ANALYSIS</u></b>			
<b><u>PHYSICAL EXAMINATION:</u></b>			
COLOUR :	PEARLY WHITE		
VOLUME :	3.0 ml		
REACTION :	ALKALINE		
TIME OF LIQUIFACTION :	30.0 min		
<b><u>MICROSCOPIC EXAMINATION:</u></b>		<b><u>NORMAL RANGE</u></b>	
TOTAL SPERM COUNT :	70 millions/ml	( 20 - 250 millions/ml)	
<b><u>MOTILITY:</u></b>			
ACTIVELY MOTILE :	65 %		
SLUGGISH :	25 %		
NON MOTILE :	10 %		
<b><u>MORPHOLOGY:</u></b>			
NORMAL FORMS :	80%		
ABNORMAL FORMS :	20%		
<b><u>OTHERS:</u></b>			
PUS CELLS :	8 - 10/ HPF		
EPITHELIAL CELLS :	2 - 3 / HPF		
RBC :	NIL		
<b>IMPRESSION : NORMOSPERMIA AND PYOSPERMIA.</b>			
<i>* Please correlate with clinical finding if necessary discuss</i>			
<b>DR. K. SREE LAKSHMI MD</b> <i>Consultant Pathologist</i>			

# PATIENT TESTIMONIAL

TESTIMONIAL

**HOMEOCARE<sup>®</sup>**  
**INTERNATIONAL**  
WORLD-CLASS HOMEOPATHY

**Homeocare International Pvt Ltd**  
Regd. Office: # 63, Sindhi Colony, SP Road,  
Secunderabad - 500 003, Telangana, India.  
T: +91 9885747979, 8885037219, 9849056637  
E: info@homeocare.in  
**CIN. No.:** U85193TG2009PTC065548 ✓  
[www.homeocare.in](http://www.homeocare.in)

PATIENT NAME:- Latahmi R.G      DOCTOR'S NAME:- Barbara  
PATIENT AGE:- 34      BRANCH:- Indira Nagar  
PATIENT ID NO:- BD-21  
PROBLEM:- PCOD      (M)      (E) ✓

PATIENT'S TESTIMONIAL

I Latahmi R.G taking treatment from past 3 months for PCOD treatment, now i am feeling more than 50% better, faster than before.

Thanking you.  
Latahmi R.G.

DATE:- 05/08/2015

Latahmi  
SIGNATURE:-

An ISO 9001:2008 Certified clinic with German Accreditation



# PATIENT TESTIMONIAL



## CHINMAYA MISSION HOSPITAL

ISO 9001:2008 Certified

Indiranagar, Bangalore-560 038.

☎ : Hospital : 25280461 Office : 25281505 Fax : 080-25201900,

E-mail : cmhblr@rediffmail.com

MT-38

### DEPT. OF RADIOLOGY & IMAGING

06 December, 2012

#### ABDOMEN AND PELVIS ULTRASOUND EXAMINATION REPORT

<b>Name</b>	<b>: Lakshmi R G</b>	<b>AGE: 21 Yrs/F</b>
<b>Refd by</b>	<b>: Dr. Manjunath S R</b>	
<b>O. P. No</b>	<b>: 1566932</b>	

**LIVER:** Normal size. Measures 10.2 cms. Normal Texture. The intrahepatic biliary and portal radicles are normal. Portal vein is normal.

**GALL BLADDER:** Normal wall. Echofree lumen. CBD is normal.

**SPLEEN:** Normal in shape and echotexture. Normal size.

**PANCREAS:** Partially visualized due to bowel gas. Visualized extent appears Normal.

**RIGHT KIDNEY:** Right kidney is normal in position and axis. Their cortico-medullary differentiation is intact. PCS and upper ureter appears normal. Lower ureter is not visualized. Right kidney measures: 8.9 x 3.5 cms.

**LEFT KIDNEY:** Left kidney is normal in position and axis. Their cortico-medullary differentiation is intact. PCS and upper ureter appears normal. Lower ureter is not visualized. The left kidney measures 9.1 x 3.7 cms.

**URINARY BLADDER:** Normal wall. Echofree cavity.

**UTERUS** Normal size. Measures 6.6 x 2.9 cms Normal myometrium. Endometrium is normal in thickness.


**OVARIES:** Both ovaries are normal in size. Show polycystic pattern. Right ovary measures 4.2 x 2.3 cms and the left ovary measures 4.6 x 2.7 cms

**OTHERS:** No ascites appreciated. No mass or collection seen in the RIF or POD.

**IMPRESSION:** POLY CYSTIC OVARIES.

Dr. Bijen H. Saraswati.  
MBBS, MD(RD), PGDHA

# PATIENT TESTIMONIAL


**Multispeciality Clinic & Scan Center**

---

Patient Name	:Lakshmi	Sex	: Female
Age	: 24 Years	Date	: 01-05-2015
Referring Doctor	:Dr Barbara		

---

**ULTRASOUND ABDOMEN AND PELVIS**

**FINDINGS:**

**Liver** is normal in size and echopattern. No intra or extra hepatic biliary duct dilatation. No focal lesions.

**Portal vein** is normal in course and caliber. Hepatic veins and their confluence draining into the IVC appear normal. **CBD** is not dilated.

**Gallbladder** is normal without evidence of calculi, wall thickening or pericholecystic fluid.

**Pancreas** to the extent visualized, appears normal in size, contour and echogenicity

**Spleen** is normal in size, shape, contour and echopattern. No evidence of mass or focal lesions.

**Right Kidney** is normal in size (measures 8.5 x 1.2 cm), position, shape and echopattern. Corticomedullary differentiation is maintained. No evidence of calculi or hydronephrosis.

**Left Kidney** is normal in size (measures 9.0 x 1.3cm ), position, shape and echopattern. Corticomedullary differentiation is maintained. No evidence of calculi or hydronephrosis.

**Retroperitoneum** – Obscured by bowel gas.

**Urinary Bladder** is well distended. Wall thickness is normal. No evidence of calculi, mass or mural lesion.

**Uterus** is anteverted and normal in size, measures 7.6 x 2.5 x 3.5cm. Myometrial and endometrial echoes are normal. **Endometrium** measures 5 mm. Endometrial cavity is empty.

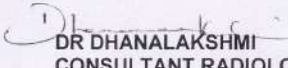
**Both ovaries** are normal in size and echopattern.

**Right ovary:** measures 3.7 x1.5 x 2.7 cm. Vol: 7cc **Left ovary:** measures 3.8 x 1.6 x 2.8cm.Vol: 7cc

**Both adnexa:** No mass is seen.  
There is no ascites or pleural effusion.

**IMPRESSION:**

- No significant abnormality detected.

  
**DR DHANALAKSHMI**  
**CONSULTANT RADIOLOGIST**

---

**Facilities Available**

• General Medicine • Obstetrics & Gynecology • Dermatology • Pediatrics • Echo Cardiogram • ECG  
 • Laboratory • Master Health Checkup • Vaccinations

**Ultrasound Scan :** • Abdominal & Pelvic Scan • Pregnancy • Thyroid • KUB / Scrotum • Breast Scan • Colour Doppler

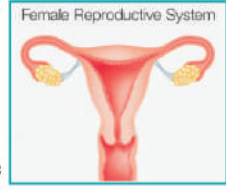

**హోమియోకేర్ ఇంటర్నేషనల్ లో  
PCOD సమస్యకు సరైన పరిష్కారం**

**డా. శ్రీకాంత్ మోర్లావర్**  
CMD  
హోమియోకేర్ ఇంటర్నేషనల్



నేటికాలపు ఆధునికతతో పాటు పెరుగుతున్న ఆరోగ్య సమస్యలలో స్త్రీలను ఎక్కువగా వేధించేది పీ.సి.ఓ.డి. సమస్య. దాదాపు 25 నుండి 30 శాతం వరకు స్త్రీలు ఈ వ్యాధితో బాధపడటం జరుగుతోంది. యుక్తవయస్సు వారిలో ఇది తొలుత - మొటిమలను, బరువు పెరగడం మరియు అవాంఛిత రోమాలను కలుగజేసే ఒక సాందర్య సమస్యలా పరిణామిస్తే - వివాహిత స్త్రీలలో వీటితో పాటు సంతానలేమి సమస్యను కూడా కలుగజేస్తుంది. నేటి మానవుని జీవనశైలిలో ఎన్నో మార్పులు రావడం, అధిక మానసిక ఒత్తిడికి లోనవడం సరైన ఆహార నియమాలు మరియు వ్యాయామాలు లోపించడం వంటి అంశాలన్నీ ఈ వ్యాధికి దారితీసే ప్రధాన కారణాలుగా చెప్పవచ్చు.



**పీ.సి.ఓ.డి. అవగా:** అపరివక్షమైన అండం (ఇమ్మ్యూచ్యూర్ ఫాలిక్లల్) నీటి బుడగల వలె మారి అండాశయపు గోడలపై ఉండిపోవటాన్ని పీ.సి.ఓ.డి. అంటారు. ఇలా రెండు అండాశయాలపై ఏర్పడినట్లయితే దానిని బైలేటరల్ పీ.సి.ఓ.డి అని అంటారు.

సాధారణంగా నెలసరి ఉన్న మహిళలలో నెలసరి మొదలైన 11-14 రోజుల మధ్యలో ఇరు అండాశయాలలో ఏదో ఒక అండాశయం నుండి అండం విడుదల అయి - ఫలదీకరణకు సిద్ధంగా ఉంటుంది. కానీ పీ.సి.ఓ.డి. సమస్య ఉన్న మహిళలలో అండం విడుదల కాకుండా అపరివక్షత చెంది - అండాశయపు గోడలపై నీటిబుడగల వలె ఉండిపోతుంది.

**కారణాలు:** పీ.సి.ఓ.డి.కి గల ఖచ్చితమైన కారణాల పరంగా ఇంతవరకూ స్పష్టత లభించలేదు. కానీ ఇది హార్మోన్ల అసమతుల్యత వలన కలుగుతుందని చాలా వరకు నమ్మడం జరుగుతుంటుంది. • F.S.H., L.H., టెస్టోస్టెరాన్ మరియు ప్రొలాక్టిన్ హార్మోన్ల స్థాయి పెరగడం. • ఇన్సులిన్ రెసిస్టెన్స్: దీని వలన రక్తంలో ఇన్సులిన్ శాతం పెరిగిన కారణంతో టెస్టోస్టెరాన్ హార్మోన్ల స్థాయి పెరిగిపోతుంది. ఇలాంటి పరిస్థితి స్థూలకాయానికి దారితీసి, పీ.సి.ఓ.డి. సమస్యను ప్రేరేపిస్తుంది. • వంశపారంపర్యత, అధిక మానసిక ఒత్తిడి, వ్యాయామం లోపించడం వంటి అంశాలన్నీ ఈ సమస్యకు గల కారణాలుగా చెప్పవచ్చు.

**లక్షణాలు:** నెలసరి రాకపోవడం, నెలసరిలో ఎక్కువ లేదా తక్కువ రక్తస్రావం అవటం, నెలసరిలో రక్తస్రావం 4-5 రోజులకు మించి కొనసాగటం, రెండు ఋతుచక్రముల మధ్యలో రక్తస్రావం అవడం • నెలసరి సరిగా వచ్చినప్పటికీ, అండాశయం నుండి అండం విడుదల కాకపోవడం • ముఖం మరియు వీపు భాగంలో మొటిమలు రావడం • చర్మపు మడతలలో మరియు మెడ భాగంలో చర్మం మందంగా మరియు నల్లగా మారటం • సంతానలేమి సమస్య, బరువు పెరగడం, జుట్టు ఎక్కువగా రాలిపోవటం, తలనొప్పి • కొందరిలో బరువు సాధారణంగా ఉండటం మరియు మరికొందరిలో బరువు తగ్గటాన్ని కూడా గమనించవచ్చు. • ముఖం మరియు ఛాతీపై మగవారికి మాదిరిగా వెంట్రుకలు రావడం • మానసిక అశాంతి (Mood Swings) వంటి లక్షణాలను గమనించవచ్చు.

**దుష్ప్రభావాలు:** టైప్-II డయాబెటిస్, గుండె జబ్బులు, కొలెస్టెరాల్ సమస్యలు, అధిక రక్తపోటు, ఎండోమెట్రియం క్యాన్సర్ వంటి సమస్యలకు పీ.సి.ఓ.డి. దారి తీస్తుంది.

**తీసుకోవలసిన జాగ్రత్తలు:** నిత్యజీవన విధానంలో తగినన్ని మార్పులు చేసుకోవాలి - ముఖ్యంగా ఒత్తిడిని తగ్గించుకోవాలి. ప్రతిరోజూ క్రమం తప్పకుండా వ్యాయామం చేయాలి. • బరువును అదుపులో ఉంచుకోవడం ద్వారా డయాబెటిస్, అధిక రక్తపోటు, కొలెస్టెరాల్ వంటి సమస్యలకు దూరంగా ఉండవచ్చు. • అధిక కొవ్వు సదాశాలన మరియు జంక్ ఫుడ్స్ను తీసుకోకపోవడం వంటి జాగ్రత్తలు తీసుకోవడం ద్వారా పీ.సి.ఓ.డి. సమస్యను కొంతవరకు నియంత్రణలో ఉంచవచ్చు.

**హోమియోకేర్ ఇంటర్నేషనల్ చికిత్స:** హార్మోన్ల అసమతుల్యత వలన ఏర్పడే ఇలాంటి వ్యాధులను హోమియోపతి మెడిసిన్ ద్వారా పూర్తిగా నయం చేయవచ్చు. రోగికి సరిపడిన కాన్స్టిట్యూషనల్ చికిత్సను అందించటం వలన ఎలాంటి సైడ్ ఎఫెక్ట్స్ లేకుండా దీనిని పూర్తిగా నయం చేయడమే కాకుండా, ఎలాంటి కాన్స్టికేషన్లు ఉన్నా వాటిని తప్పక తగ్గించవచ్చు. యుక్తవయస్సులోనే దీనికి సరైన చికిత్సను తీసుకోవడం వలన ఇన్ఫెర్టిలిటీ, ఒబెసిటీ వంటి కాన్స్టికేషన్ల నుండి మనల్ని మనం కాపాడుకోవచ్చు. హోమియోకేర్ ను సంప్రదించింది మొదలు, రోగి యొక్క శరీర తత్వాన్ని బట్టి 'జెనెటిక్ కాన్స్టిట్యూషనల్ సిమిలిమం' విధానం ద్వారా హార్మోన్ వ్యవస్థను పరిపుష్టం చేసి, ఎటువంటి దుష్ప్రభావాల లేకుండా శాశ్వతంగా పీ.సి.ఓ.డి. సమస్యను దూరం చేయటం జరుగుతుంది. ఇప్పటివరకు పీ.సి.ఓ.డి. సమస్య నివారణకై హోమియోకేర్ చికిత్సలు పొందిన వారిలో దాదాపు 94% మందికి పైగా పేషెంట్లు సత్యులితాలు పొందడం జరిగింది. ఇటీవలే పూర్వయిన పరిశోధనల వలన తెలిసిన విషయం ఏమిటంటే పీ.సి.ఓ.డి. సమస్య నివారణ నిమిత్తం, ఇతర వైద్య విధానాలలో అందించే ట్రిట్ మెంట్ - ఒరల్ కాంట్రాసెప్టివ్ పిల్స్, హార్మోన్ ట్రిట్ మెంట్, యాంటి డయాబెటిక్ మందులతో 60-70 శాతం మెరుగైన ఫలితాలు మాత్రమే వచ్చాయి. ఇంతకన్నా అధిక శాతం మేరకు సత్యులితాలను రాబట్టడం ద్వారా హోమియోకేర్ ఇంటర్నేషనల్ వైద్యవిధానం - PCOD నివారణకు మెరుగైనదని మరియు సులభమైనదని నిరూపించబడినది.

టోల్ ఫ్రీ 1800 108 1212 | కస్టమైజ్డ్ ఉచితం 955 000 1199 | www.homeocare.in



# హోమియోకేర్ ఇంటర్నేషనల్లో 'సంతానలేమి' లోపాల నివారణకు సరైన వైద్యం

డా. శ్రీకాంత్ మోర్లావర్  
CMD  
హోమియోకేర్ ఇంటర్నేషనల్



నేటితరం దంపతులలో సాధారణంగా ఎక్కువ మందిని వేధిస్తున్నది సంతానలేమి సమస్య. ఈ సమస్యను ఎదుర్కొంటున్న చాలామంది ఎన్నో రకాల మందులు వాడుతున్నప్పటికీ గర్భధారణ జరగక - ఒకవేళ గర్భధారణ జరిగినా అది నిలవక తరచూ గర్భప్రావం అనడం వలన చాలామంది ఈ సమస్యకు గురి అయి, తీవ్ర ఆందోళన చెందుతుంటారు. కానీ హోమియో చికిత్స ద్వారా, ముఖ్యంగా హోమియోకేర్ ఇంటర్నేషనల్లో అందించబడే జెనెటిక్ కాన్సెటిట్యూషనల్ చికిత్సా విధానం ద్వారా, 'సంతానలేమి'కి దారి తీసే ముఖ్య కారణాన్ని తెలుసుకుని, ఆ వ్యక్తికి సరిపడిన చికిత్స అందించడం ద్వారా ఈ సంతానలేమి సమస్య నుండి పూర్తిగా బయటపడి సంతానప్రాప్తి సాందే అవకాశం ఉంది.

**సంతానలేమి అనగా** అలోగ్యవంతులైన దంపతులు ఏ విధమైన గర్భనిరోధక చర్యలు చేపట్టకుండా ఒక సంవత్సరం పాటు సాధారణ శృంగార జీవితం గడిపినా పిల్లలు కలగకపోవడం. ఈ సమస్యకు గల కారణాలు స్త్రీపురుషులలో సమాన స్థాయిలో ఉండే అవకాశం ఉంది. కొంతమందిలో ఎలాంటి కారణాలు లేకుండా కూడా సంతానలేమి ఏర్పడుతుంది. దీనినే 'ఇడియోపాథిక్ ఇన్ ఫెర్టిలిటీ' అని అంటారు.



**సంతానలేమి 2 రకాలు. (1). ప్రైమరీ ఇన్ ఫెర్టిలిటీ:** స్త్రీలు, తమ వివాహానంతరం ఒక సంవత్సరం పాటు సాధారణ లైంగిక జీవితం గడిపినా గర్భం దాల్చకపోవటం. (2). సెకండరీ ఇన్ ఫెర్టిలిటీ: సాధారణ లైంగిక జీవితం గడవడం వలన ఒకసారి గర్భధారణ జరిగి, పిల్లలు కలగటం లేదా గర్భప్రావమై రెండవసారి గర్భధారణ జరగక పోవడం.

**'సంతానలేమి'కి గల కారణాలు:**

మారుతున్న ఆహారపు అలవాట్లు, అధిక మానసిక ఒత్తిడి, న్యాయామం చేయకపోవడం వంటి అంశాలు ఈ సమస్యను ప్రేరేపిస్తాయి.

**స్త్రీలలో 'సంతానలేమి'కి కారణాలు:**

- పునరుత్పత్తి అవయవాల సరిగా ఏర్పడకపోవటం
- గర్భసంచి చిన్నదిగా ఉండటం లేదా గర్భసంచి నిర్మాణంలో లోపాలు (2 గడులుగా ఉండటం)
- ఫెలోపియన్ ట్యూబ్స్ లేకపోవడం లేదా మూసుకుపోవడం, యోని చిన్నదిగా ఉండటం, యోని మార్గంలో ఉండే మ్యూకస్ పాఠ, శుక్రకణాలు ఈదటానికి అనువుగా లేకపోవడం, యోని అధిక అమ్మగుణాన్ని కలిగి ఉండటం వలన శుక్రకణాలు చనిపోవడం,
- గర్భసంచితో కణితులు ఏర్పడటం, ఎండోమెట్రియోసిస్, అడినోమియోసిస్ వలన ఫెలోపియన్ ట్యూబ్స్లో అడ్డంకులు ఏర్పడటం మరియు ఫలదీకరణ చెందకపోవడం, అండం గర్భాశయంలో ప్రతిష్ఠాపన చెందకపోవడం వంటి సమస్యలు ఏర్పడతాయి.
- అండాశయంలో నిర్మాణ లోపాలు లేక అండాశయంలో సరైన ఎదుగుదల లేకపోవడం వంటి అంశాలు స్త్రీలలో 'సంతానలేమి'కి కారణాలుగా చెప్పవచ్చు.

**పురుషులలో 'సంతానలేమి'కి కారణాలు:**

- ప్రత్యుత్పత్తి అవయవాల సరిగా ఏర్పడకపోవటం.
- శుక్రకణాలు పూర్తిగా ఉత్పత్తి కాకపోవడం (అజాస్పెర్మియా)
- శుక్రకణాలు తక్కువగా ఉత్పత్తి కావడం (అలిగోస్పెర్మియా)
- శుక్రకణాలు ఉత్పత్తి అయినప్పటికీ వాటి కదలికలు సాధారణంగా లేకపోవడం (అప్టినోస్పెర్మియా)
- శుక్రకణాల నిర్మాణంలో లోపాలు ఉండటం (టెట్రాస్పెర్మియా)
- వెరికోసిల్, వృషణాలు ఉండే తిత్తిలో నీరు చేరడం, వృషణాలకు అధిక వేడి తగలడం, వృషణాలు శోభమునకు గురికావడం, అంగస్థంభన, శీఘ్రస్కలనం, టెస్టోస్టిరాన్ హార్మోన్ల అసమతుల్యత వలన సంతానలేమి ఏర్పడుతుంది.

**స్త్రీ, పురుషులలో-** సిట్యుటరీ, థైరాయిడ్ సమస్యలు, హార్మోన్ల అసమతుల్యత, అధిక బరువు, మధుమేహం, సాగత్రాగటం, మద్యసానం చేయడం మరియు కొన్ని జన్యుసరమైన అంశాలు 'సంతానలేమి'ని కలిగిస్తాయి.

**'సంతానలేమి' నిర్ధారణ పరీక్షలు:** పురుషులలో: కంప్లెట్ సెమెన్ ఎనాలిసిస్, యూ.ఎన్.జి. అబ్జమిన్, మరియు (స్కోటమ్, సీరమ్ టెస్టోస్టిరాన్, థైరాయిడ్ ప్రొఫైల్, ఎఫ్.ఎన్.హెచ్., ఎల్.హెచ్., టెస్టిక్యులార్ బయాప్సీ, సీ.బి.పి., ఇ.ఎన్.ఆర్., మరియు సీ.యూ.ఇ. మొదలైనవి.

స్త్రీలలో: ఎఫ్.ఎన్.హెచ్., ఎల్.హెచ్., సీరమ్ ప్రొలాక్టిన్, థైరాయిడ్ ప్రొఫైల్, యూ.ఎన్.జి. అబ్జమిన్., హెచ్.ఎన్.జి., లాప్రోస్కోపీ, సాల్పిక్యులార్ స్టడీ, సీ.బి.పి., ఇ.ఎన్.ఆర్. మరియు సీ.యూ.ఇ. మొదలగు పరీక్షలను చేయించటం ద్వారా సంతానలేమి సమస్యను నిర్ధారించవచ్చు.

**హోమియోకేర్ ఇంటర్నేషనల్ వైద్యం:** కేవలం హోమియోకేర్ ఇంటర్నేషనల్లో మాత్రమే అందించబడే అధునాతనమైన జెనెటిక్ కాన్సెటిట్యూషనల్ వైద్యవిధానం ద్వారా చాలావరకు - స్త్రీల మరియు పురుషుల 'సంతానలేమి' లోపాలు సరికావటం, తద్వారా వారు సంతానప్రాప్తి సాందటం జరుగుతోంది. రోగి యొక్క మానసిక మరియు శారీరక లక్షణాలకు అనుగుణమైన మరియు రోగి తత్వానికి సరిపడిన ఔషధాలతో జరుపబడే అత్యంత సమర్థవంతమైన చికిత్స మేరకు సంతానలేమి సమస్యను అధిగమించటం సాధ్యమవుతుంది. తద్వారా సంతానప్రాప్తికి మార్గం సుగమం చేయటం జరుగుతుంది.

టోల్ ఫ్రీ 1800 108 1212 | కన్సల్టేషన్ ఉచితం 955 000 1199 | www.homeocare.in

# THYROID

## THYROID PROBLEMS

The Thyroid gland is one of the most important glands in our body. It is a butterfly shaped gland situated in front of the neck and it's part of the endocrine system. The thyroid gland produces thyroid hormones T3 and T4 which has its effect on each and every cell in the body. They regulate vital body functions including breathing, heart rate, body weight, muscle strength, menstrual cycles, body temperature, cholesterol levels, etc.

The function of thyroid gland is regulated by mechanism involving the brain. When thyroid hormone levels are low in blood, the hypothalamus in the brain produces a hormone Thyrotropin-releasing hormone [TRH], that causes pituitary gland [located at the base of the brain] to release thyroid stimulating hormone [TSH]. It stimulates the thyroid gland to release thyroid hormones. Due to even any small reason if this smooth ongoing process is interrupted, then it leads to thyroid problems which are chronic in nature.

## THYROID PROBLEMS INCLUDE:

### HYPOTHYROIDISM:

It is a very common thyroid problem seen in many people mostly children and females as it can affect men as well. Condition in which fewer thyroid hormones [below normal] are produced is known as Hypothyroidism. It can result from some autoimmune disorders {Hashinamotos thyroiditis etc}, partial or complete removal of the thyroid gland, pituitary gland diseases, malnutrition like iodine deficiency, heredity and some environmental conditions like stress.

### SYMPTOMS include:

In children: Decreased growth mentally and physically, puffiness of face, laziness, overweight, loss of memory, constipation etc.

In adults: Decreased BMR, increase in weight, menstrual disorders includes the absence of menses or increased or decreased menstrual flow, infertility, dry skin, laziness, easy getting tired, sleeplessness, lack of concentration, constipation, cold intolerance and joint pains etc. are the symptoms commonly were seen.

### HYPERTHYROIDISM:

The condition in which excessive [above normal] thyroid hormones are produced is known as Hyperthyroidism.

### SYMPTOMS include:

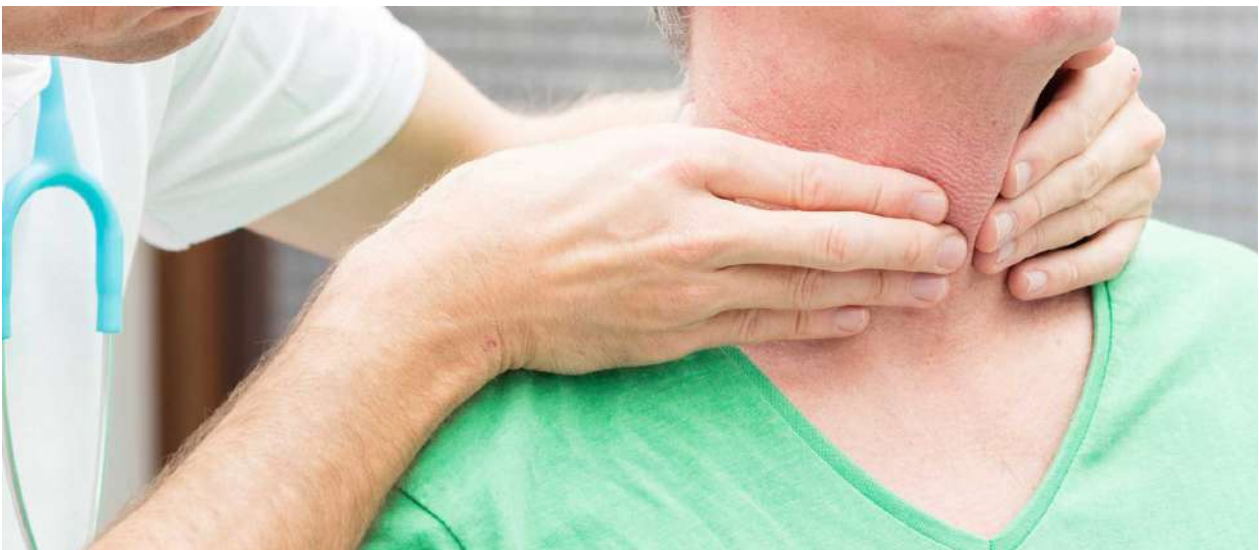Inspite of proper diet there will be decrease in weight, early onset of menses, increased menstrual flow, infertility, increased sweat, shivering of hands, rapid heartbeat, diarrhoea, urticaria, hairfall, heat intolerance etc.

### GOITRE:

Abnormal swelling of thyroid gland is known as Goitre. A goitre can occur in a gland that is producing too much hormones [hyperthyroidism], or little hormones [hypothyroidism] or correct amount of hormone [euthyroidism].

The main cause of goitre is iodine deficiency.

As the size of the gland increases, it may cause pressure over the windpipe causing the symptoms which include





# THYROID

difficulty in breathing, swallowing, hoarseness of voice protrusion of eyeballs is also another symptom of goitre.

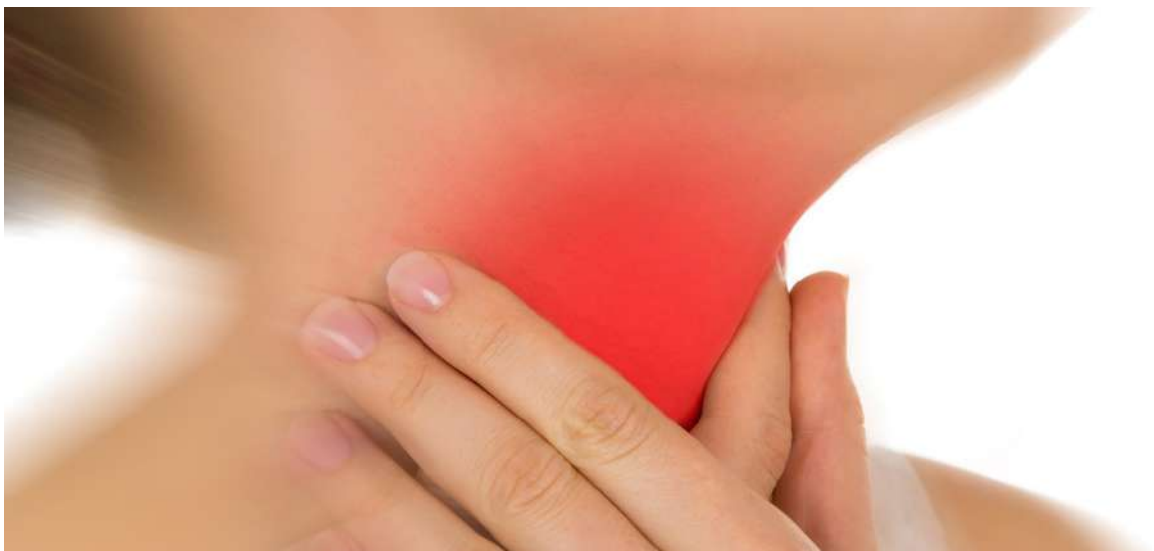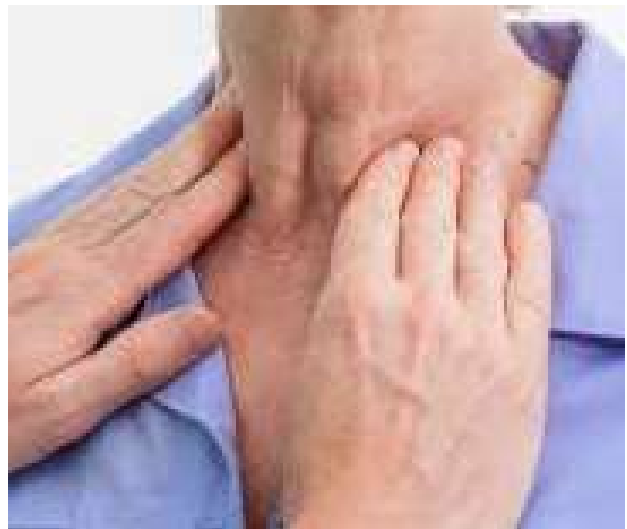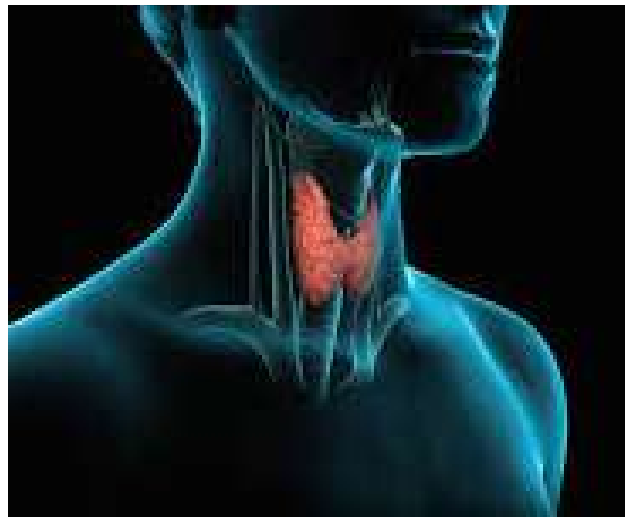## CAUSES OF THYROID PROBLEMS:

Change in lifestyle, improper diet, excessive stress on mind, decreased physical activity, lack of exercise, lack of nutrition and iodine deficiency. Thyroid problems may also be due to some genetic disorders.

Diagnosis: Can be done by taking a complete thyroid profile [T3,T4,TSH], antithyroid antibodies, ultrasonography helps to determine the nature of thyroid nodule in goitre condition.

## HOMEOCARE TREATMENT:

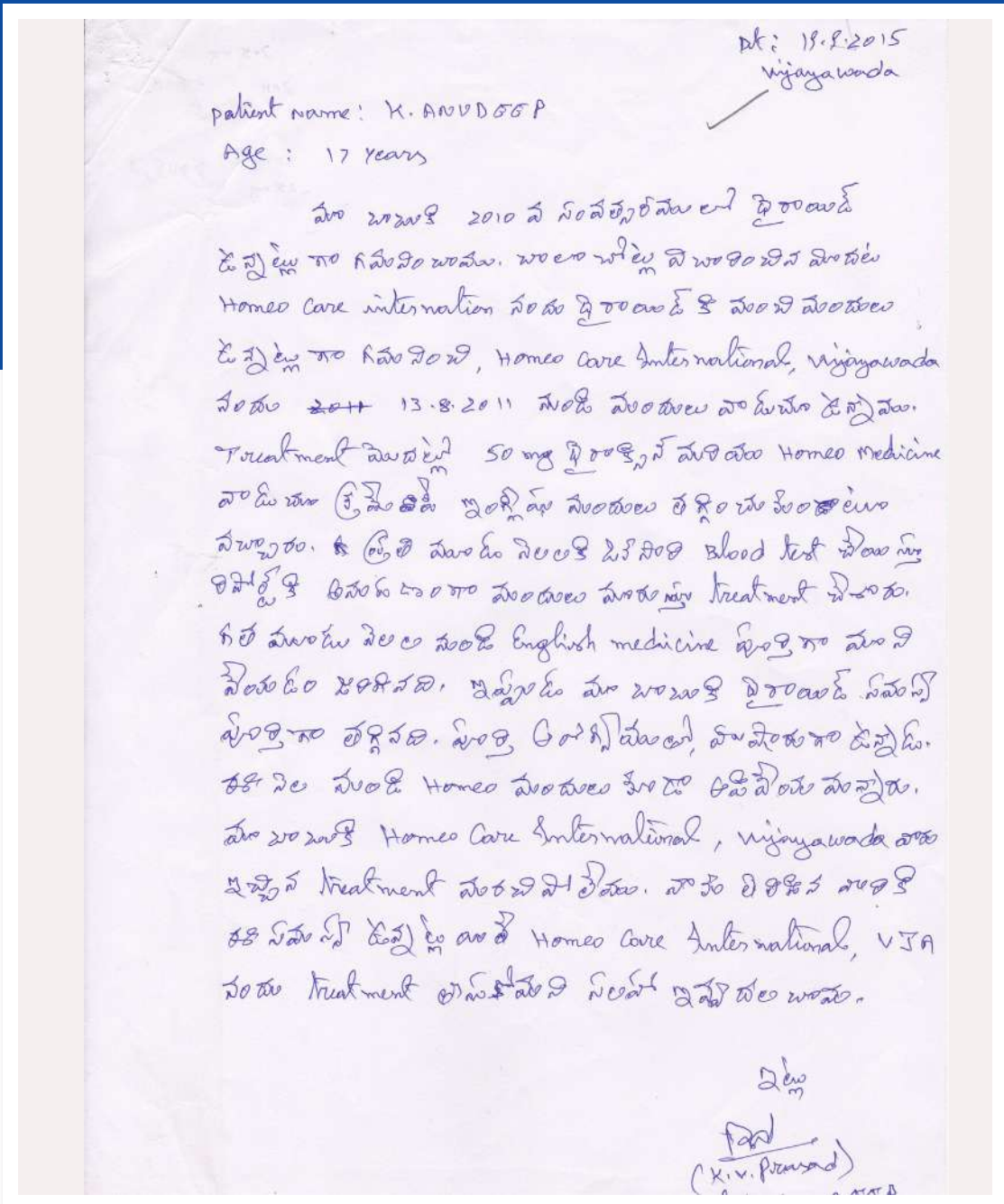
Considering the patient's constitution means not only depending on the disease symptoms, but also on the constitution of mind and body constitution. Homeocare international treats the patient by its specific Genetic Constitutional Homeopathic treatment, so that we could know the exact cause of the disease and treat it from the basic levels, so that it gets completely cured without any recurrence. It is also a good natural way of treating thyroid problems because it has no side effects and a painless procedure to get relief.



# THYROID


A young boy suffering from thyroid since 4 years took treatment at Homeocare International and without the need of external hormonal supplements, the patient was treated with very safe Constitutional Homeopathic treatment and he got completely cured.

## PATIENT TESTIMONIAL



# THYROID

## PATIENT TESTIMONIAL

  
World's largest thyroid testing laboratory  
ACCREDITED | NETWORKED | BARCODED

Thyrocare  
Corporate office: (CIN : U85110MH2000PLC123882) Thyrocare, D-37/3, TTC MIDC, Turbhe, Navi Mumbai - 400703.  
1-9-645, Vidyanagar, Hyderabad - 500 044  
Ph: 022-3090 0000 / 4125 2525 | Fax: 2768 2409 | Email: info@thyrocare.com | Website: www.thyrocare.com

**REPORT**

**NAME :** ANUDEEP (17Y/M)  
**REF. BY :** SELF  
**TEST ASKED :** T3-T4-TSH

**SAMPLE COLLECTED AT :**  
( 144799 ), SAI BABA CLINICAL LABORATORY , NAVAYUGA  
HOTEL BACK SIDE, BAZAR STREET, T.B ROAD, KOTHAPET,  
TENALI, GUNTUR DIST. - 522201

TEST NAME	TECHNOLOGY	VALUE	UNITS	REFERENCE RANGE
TOTAL TRIIODOTHYRONINE (T3)	C.L.I.A	116	ng/dl	60 - 200
TOTAL THYROXINE (T4)	C.L.I.A	8.8	µg/dl	4.5 - 12.0
THYROID STIMULATING HORMONE (TSH)	C.L.I.A	3.79	µIU/ml	0.30 - 5.5

**Comments :** SUGGESTING THYRONORMALCY  
Please correlate with clinical conditions.

*E out thyroxin since 2 months*

**Technology :**  
T3 - Competitive Chemi Luminescent Immuno Assay  
T4 - Competitive Chemi Luminescent Immuno Assay  
TSH - ULTRA SENSITIVE SANDWICH CHEMI LUMINESCENT IMMUNO ASSAY

-- End of report --

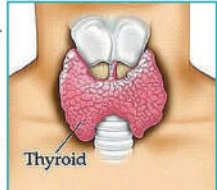


# హోమియోకేర్ ఇంటర్నేషనల్ లో థైరాయిడ్ సమస్యలకు సరైన పరిష్కారం

డా. శ్రీకాంత్ మోర్లావర్  
CMD  
హోమియోకేర్ ఇంటర్నేషనల్



సరైన ఆహార నియమాలు మరియు వ్యాయామాలు పాటించినప్పటికీ బరువు పెరగడం, జాబ్టు విపరీతంగా రాలిపోవడం, చర్మం పొడిబారినట్లుగా ఉండటం, అధిక మానసిక కల్లోలానికి గురికావటం మరియు స్త్రీలు - బుతుచక్ర సమస్యలను ఎదుర్కొంటున్నట్లయితే వాటిని నిర్లక్ష్యం చేయకూడదు. ఈ తరహా ఇబ్బందులు థైరాయిడ్ సమస్యల వలన కలిగి ఉండవచ్చు. ఈ సుధ్యకాలంలో చాలా ఎక్కువ మంది ఈ థైరాయిడ్ సమస్యల బారిన పడటం జరుగుతోంది. థైరాయిడ్ గ్రంథి ద్వారా ఉత్పత్తి కాబడే థైరాయిడ్ హార్మోన్ల ప్రభావం శరీర కణాలన్నింటిపై ఉంటుంది. ఏ స్వల్ప కారణం చేతనైనా ఈ హార్మోన్ల స్థాయిలు అసమతుల్యతలకు గురి అయినట్లయితే - అలాంటి పరిస్థితి తీవ్రమైన అనారోగ్యానికి దారితీసే ప్రమాదం ఉంటుంది. కాబట్టి ఈ వ్యాధి వల్ల అనగాహన పెంచుకుని, దీనిని సత్వరమే గుర్తించి, సరైన చికిత్స గనక సాధించినట్లయితే దీన్నుండి పూర్తిగా బయట పడటమే కాకుండా, అది కలుగజేసే దుష్ప్రభావాల నుండి కూడా మనల్ని మనం కాపాడుకునే అవకాశం ఉంటుంది. అయితే ఇతర వైద్య విధానాలలో థైరాయిడ్ సమస్యలకు కేవలం హార్మోన్ల సప్లైమెంట్ అందించటమే తప్ప పూర్తి చికిత్స అందుబాటులో లేదు. కేవలం హోమియో చికిత్స ద్వారా మాత్రమే ఈ వ్యాధులను పూర్తిగా నయం చేయవచ్చు.



మానవ శరీరంలోని అతి ముఖ్యమైన గ్రంథులలో థైరాయిడ్ గ్రంథి ఒకటి. ఇది మెడ ముందు భాగంలోని కంఠం దగ్గర సీతాకోకచిలుక ఆకారంలో శ్వాసనాళానికి ఇరుప్రక్కలా ఉంటుంది. సహజంగా మన శరీరంలోని హైపోథాలమస్ ద్వారా విడుదలయ్యే TRH (థైరోట్రోపిన్ రిలీజింగ్ హార్మోన్) హార్మోన్ల సంతేతంతో - పిట్ట్యుటరీ గ్రంథి శరీరంలోని థైరాయిడ్ హార్మోన్ల స్థాయిలను గుర్తించి, TSH (థైరాయిడ్ స్టిమ్యులేటింగ్ హార్మోన్) హార్మోన్లను విడుదల చేస్తుంది. ఈ హార్మోన్ల థైరాయిడ్ గ్రంథిని ఉత్తేజపరచటం ద్వారా, అది T3, T4 హార్మోన్లను ఉత్పత్తి చేసి, రక్తప్రవాహంలోకి పంపుతుంది. ఇలా రక్తంలో కలిసిన హార్మోన్లు శరీర కణాలన్నింటికీ చేరుకుని, అన్ని జీవక్రియలైన - గుండె, నాడీమండలం, జీర్ణవ్యవస్థ, మానసిక మరియు శారీరక ఎదుగుదల, బేసల్ మెటబాలిక్ రేట్ మరియు సంతానోత్పత్తి వ్యవస్థ వంటి వాటిపై ప్రభావం చూపుతాయి. ఇలా నిరంతరం శరీరంలో థైరాయిడ్ హార్మోన్లను తగిన స్థాయిలో ఉంచే హైపోథాలమస్, పిట్ట్యుటరీ, థైరాయిడ్ హార్మోన్ల వ్యవస్థ విఫలమైతే, హార్మోన్ల అసమతుల్యత ఏర్పడి, అవి ఎక్కువగా లేదా తక్కువగా ఉత్పత్తి కావడం ఒక ఖచ్చితమైన సమస్యగా పరిణమించి, హైపర్థైరాయిడిజం లేదా హైపోథైరాయిడిజం మరియు గాయిటర్ వంటి దీర్ఘకాలిక ఆరోగ్య సమస్యలకు దారితీస్తుంది.

- (1) **హైపోథైరాయిడిజం:** శరీరంలోని థైరాయిడ్ హార్మోన్లు తక్కువ మోతాదులో ఉత్పత్తి కావడాన్ని హైపోథైరాయిడిజం అంటారు. ఇది సాధారణంగా ఎక్కువ మందిలో కనిపిస్తుంది. ఏ వయస్సు వారిలోనైనా ఈ సమస్య ఏర్పడవచ్చు. ముఖ్యంగా చిన్నపిల్లలలో మరియు స్త్రీలలో ఇది ఎక్కువగా కనిపిస్తుంది. **లక్షణాలు:** చిన్నపిల్లలలో - బుద్ధిమాంద్యం, ఎదుగుదల లోపం, జ్ఞాపకశక్తి లేకపోవడం, మలబద్దకం, చురుకుదనం లేకపోవడం, వయస్సుకు మించి లావుగా ఉండటం మొదలై. **యుక్తవయస్సు వారిలో:** బరువు పెరగడం, BMR తగ్గిపోవడం, రజస్వల ఆలస్యం కావడం, బుతుచక్ర సమస్యలు-నెలసరి రాకపోవడం, నెలసరిలో అధిక లేదా అల్ప రక్తస్రావం కావడం, సంతానలేమి, చర్మం పొడిబారడం, చికిత్స తప్పకపోవడం, బద్దకంగా ఉండటం, త్వరగా అలసిపోవడం, నిద్ర సరిగా పట్టకపోవడం, ఏకాగ్రత లోపించడం, కీళ్ళు-కుండరాలు నొప్పులకు గురి కావటం వంటి లక్షణాలను గమనించవచ్చు. (2) **హైపర్థైరాయిడిజం:** థైరాయిడ్ హార్మోన్లు శరీరంలో ఎక్కువ మోతాదులో ఉత్పత్తి కావడాన్ని హైపర్థైరాయిడిజం అంటారు. **లక్షణాలు:** ఆహారం సరైన మోతాదులో తీసుకున్నప్పటికీ బరువు తగ్గిపోవటం, నెలసరి త్వరగా రావడం, బుతుచక్రములో అధిక రక్తస్రావం కావడం, సంతానలేమి సమస్యలు, చెమటలు ఎక్కువగా పట్టడం, చేతులు వణకడం, వేడిని తట్టుకోలేకపోవడం, గుండెదడ, విరేచనాలు, జాబ్టు రాలిపోవటం, అర్ధిశియా వంటి చర్మసమస్యలు ఏర్పడటం వంటి లక్షణాలను గమనించవచ్చు. (3) **గాయటర్:** థైరాయిడ్ గ్రంథి వాపునకు గురి కావడాన్ని 'గాయటర్' అంటారు. కొన్ని సందర్భాలలో థైరాయిడ్ గ్రంథి - సహజ పరిమాణం కంటే రెండింతలు పెరిగి, స్వరపేటిక పైన ఒత్తిడిని కలిగించటం వలన స్వరంలో మార్పు వస్తుంది. గాయిటర్లో థైరాయిడ్ హార్మోన్లు (T3, T4) సాధారణ స్థాయిలో ఉన్నప్పటికీ గాయిటర్ వ్యాధి లేనట్లుగా నిర్ధారించలేము. **కారణాలు:** ఈ గాయిటర్ వ్యాధికి అతి ముఖ్యమైన కారణం 'అయోడిన్' అనే మూలకం యొక్క లోపం ఏర్పడటం. **లక్షణాలు:** గొంతు క్రింద అసహజ వాపు ఏర్పడటం వలన ఆహారం మ్రొంగడానికి కష్టంగా ఉంటుంది. స్వరంలో మార్పులు రావటం, కనుగుడ్లు బయటకు పొడుచుకు వచ్చినట్లుగా ఉండటం వంటి లక్షణాలను గమనించవచ్చు.

**థైరాయిడ్ సమస్యలకు గురి కారణాలు:** నేటి మానవుని జీవన విధానం ప్రకృతి విరుద్ధంగా ఉండటం, అధిక మానసిక ఒత్తిడికి గురి కావటం, శారీరక శ్రమ తక్కువగా ఉండటం, వ్యాయామం లేకపోవడం, సాష్టికాహార లోపం, అయోడిన్ లోపం, థైరాయిడ్ గ్రంథిని కొద్దిగా తొలగించడం మరియు పిట్ట్యుటరీ గ్రంథిలో వచ్చే వ్యాధుల వలన మరియు వంశసారవర్యత వంటి అంశాల కారణంగా ఈ థైరాయిడ్ సమస్యలు ఉత్పన్నమవుతాయి.

**వ్యాధి నిర్ధారణ పరీక్షలు:** థైరాయిడ్ ప్రొఫైల్ - T3, T4, TSH, యాంటీ థైరాయిడ్ యాంటీ బాడీస్, USG ఆఫ్ థైరాయిడ్ గ్లాండ్, గొంతు యొక్క CT స్కాన్ వంటి పరీక్షల ద్వారా థైరాయిడ్ వ్యాధిని నిర్ధారించవచ్చు.

**హోమియోకేర్ ఇంటర్నేషనల్ చికిత్స:** హోమియోకేర్ ఇంటర్నేషనల్ లో మాత్రమే అందించబడే జనెటిక్ కాన్సెటియూషనల్ చికిత్సా విధానం ద్వారా థైరాయిడ్ సమస్యలను సంపూర్ణంగా నయం చేయవచ్చు. రోగి యొక్క మానసిక మరియు శారీరక లక్షణాలపై సమగ్ర అధ్యయనం జరిపిన తరువాత, ఆ వ్యక్తికి సరిపడిన ఔషధాన్ని అందించడం ద్వారా ఇది సాధ్యమవుతుంది. అంతేకాకుండా జీవితకాలం మందులు వాడే అవసరం లేకుండా, మళ్ళీ వ్యాధి తిరగబెట్టని విధంగా ఈ వ్యాధి నయం చేయబడుతుంది.

టోల్ ఫ్రీ 1800 108 1212
కన్సల్టేషన్ ఉచితం 955 000 1199
www.homeocare.in

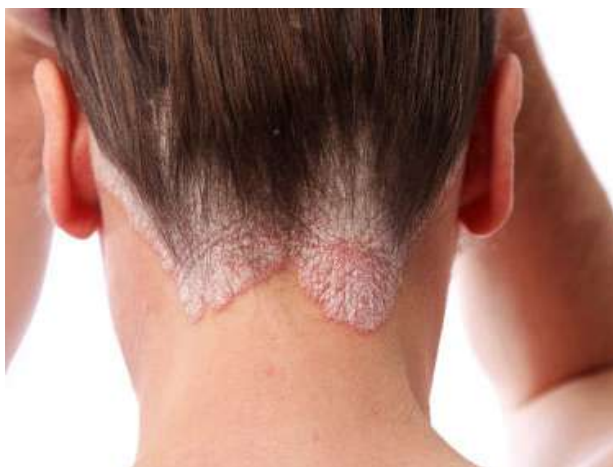

# PSORIASIS

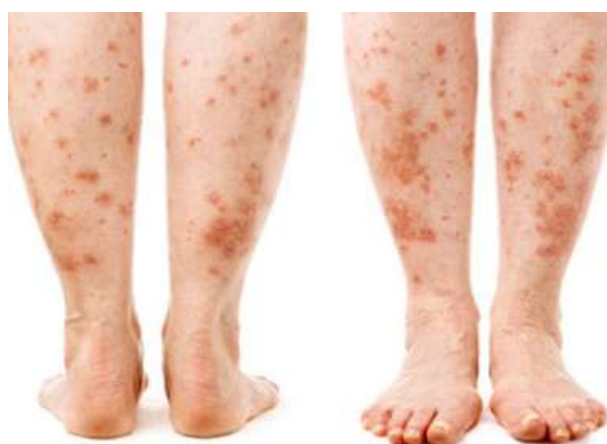## Psoriasis

Psoriasis is a common skin condition that many people are suffering nowadays, because of changes in life style. Psoriasis can make you feel deeply isolated and excluded and that can have serious psychological impacts when it's combined with the chronic discomfort. Psoriasis can't be handled emotionally. Coping with psoriasis can create stress which can make it get worse. There's even some evidence that worrying about your psoriasis may make treatment less effective. This can become a vicious cycle, but this disease is not having any serious impact on person's health condition.

It is an autoimmune disease in which the skin cells are attacked by our own immune system, which protects our body from invading infections. This is characterized by an excessive and rapid growth of upper layers of skin. Our skin cells that grow deep raise to the surface, normally this takes a month but in psoriasis, the process happens too fast. It is not at all contagious but it comes in genes. It is initiated by certain environmental factors. The factors causing may be both genetic predisposition and environmental factors. So it is very common to found psoriasis in same members of family.



It affects all races and both sexes as it is long-term [chronic] inflammatory skin condition. Many people note that their symptoms regarding psoriasis worsen in winter seasons only. Apart from the stress, infection, dry skin, cold dry weather, injury, alcohol can trigger psoriasis.



## Types of psoriasis-

### 1. Guttate Psoriasis:

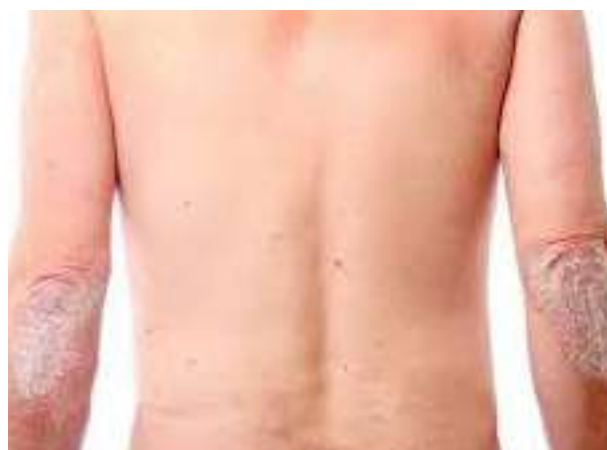Often starts in childhood or young adulthood. It appears as small, pink, individual drop like spots on the skin of the torso, arms, and legs. These spots are not usually as thick as plaque lesions.

### 2. Pustular Psoriasis: Small pus filled yellowish blisters.

**3. Psoriasis Vulgaris:** About 80% of people with psoriasis are of this type also called as plaque psoriasis on the plaque there is silvery white buildup called scale. The scale is made up of dead cells which become loose and shed of constantly from plaque.

**4. Inverse Psoriasis:** In the folds of the underarms, navel, groin and buttocks

**5. Erythrodermic Psoriasis:** This is quiet serious type of psoriasis, large area of the skin is affected it looks bright red Inflamed (peeling red rash) and is rare.



# PSORIASIS

## Signs and symptoms:

The most common symptoms of psoriasis include:

- Red patches of skin
- Scaly, sometimes silvery, skin patches
- Itchy skin
- Joint swelling, stiffness, or pain
- Most common sites are elbows, knees, scalp, back, face, palms and feet

## Psoriatic arthritis:

- In one - third of the cases there is involvement of joint also which is also as called psoriatic arthritis it is one of the destructive type of arthritis

## symptoms of psoriatic arthritis:

- low back pain, conjunctivitis, reduced the range of motions, swelling and stiffness of joints and fatigue. Psoriasis can also affect nails (finger nails and toenails) - small pits(pinpoint depression) or sometimes there is separation of the nail from the nail bed, there is also a colour change of nail

- Scalp psoriasis patches of scales or crust form on the head, it may lead to hair fall and severe itching, burning and soreness.

## Diagnosing psoriasis:

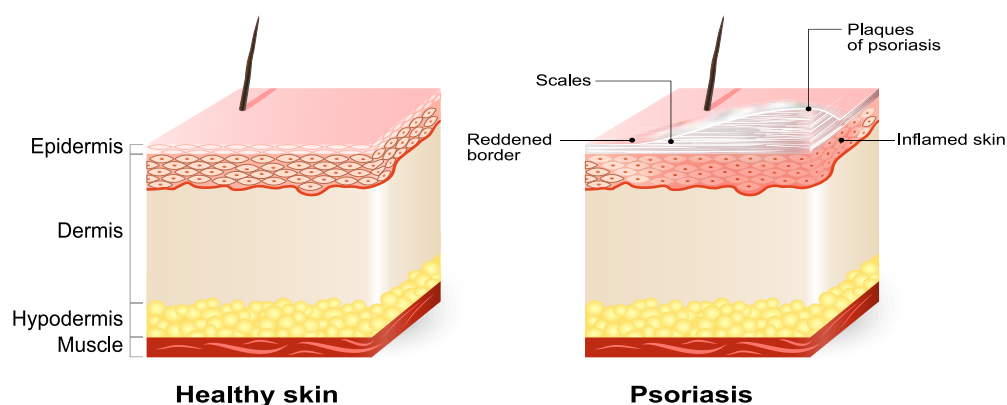
There are

- First is physical examination because psoriasis is having typical symptoms - Another test is done by taking the sample of skin called biopsy which they examine under the microscope and diagnosed accordingly

## Homeopathy and Psoriasis:

As psoriasis is an autoimmune disease in another system of medicine there is no cure for such kind of disease, but constitutional homeopathic medicines can cure it completely. In homeopathic point of view, we treat the person as a whole and on that basis only in Homeocare International constitutional remedy will be prescribed.


This means it looks at not only the patient's psoriasis symptoms but also his or her general health and way of reacting to the environment as well as what drives him on an emotional level (body and mind nature). So after giving the correct homeopathic constitutional remedy, there will not be any growth of new patches, secondly, itching and redness will be reduced and then the patch will start reducing and then the complete health is restored.



# PSORIASIS

A 65-year male was suffering from Psoriasis for 6 years. After consulting Homeocare International and undergoing treatment for 2 years, his Psoriasis got completely resolved and did not occur again.

## PATIENT TESTIMONIAL

  
An ISO 9001:2008 Certified clinic with German Accreditation  
**Homeocare International (P) Ltd**  
Leader's In World Class Homeopathy  
www.homeocares.com

✓  
 ಸಿರಿ  
 ನಾನು 65 ವರ್ಷದವನು. ID No BD-41  
 ನಾನು 6 ವರ್ಷಗಳಿಂದ ಪ್ಸೋರಿಯಿಸ್‌ನಿಂದ ಬಳಲುತ್ತಿದ್ದೆ. ನಾನು  
 Doctor ರವರಿಗೆ Treatment ಮಾಡಿಸಿ ಸುಸ್ಥಿತರಾದೆ. ನಾನು  
 2 ವರ್ಷಗಳಿಂದ ಪ್ಸೋರಿಯಿಸ್‌ನಿಂದ ಬಳಲುತ್ತಿದ್ದೆ. ನಾನು  
 ನಂತರ Homeocare International ನಲ್ಲಿ 2 ವರ್ಷಗಳ  
 ತನಕ ಚಿಕಿತ್ಸೆ ಪಡೆದು ನನ್ನ ಪ್ಸೋರಿಯಿಸ್‌ನು ಸಂಪೂರ್ಣ  
 ಸುಸ್ಥಿತವಾಯಿತು. ಈಗ ನಾನು 2 ವರ್ಷಗಳಿಂದ  
 2 ವರ್ಷಗಳಿಂದ 2 years ಕೂಡಲೇ 99% cure  
 ಕಂಡೆ. 2 ವರ್ಷಗಳಿಂದ ನನ್ನ ಪ್ಸೋರಿಯಿಸ್‌ನು  
 Dr Rabiya Anjum ನಲ್ಲಿ ಸುಸ್ಥಿತವಾಯಿತು. ಈಗ  
 Homeocare International Hanamkonda Branch ನಲ್ಲಿ  
 ನನ್ನ ಪ್ಸೋರಿಯಿಸ್‌ನು ಸುಸ್ಥಿತವಾಯಿತು.

ಸಿರಿ  
 P. SURYARAO  
 ID No BD-41  
 Cell no 9949856232  
 Home no: 30-2-1079  
 Vyasa Puricolony  
 Madikonda.  
 Pin. 506142

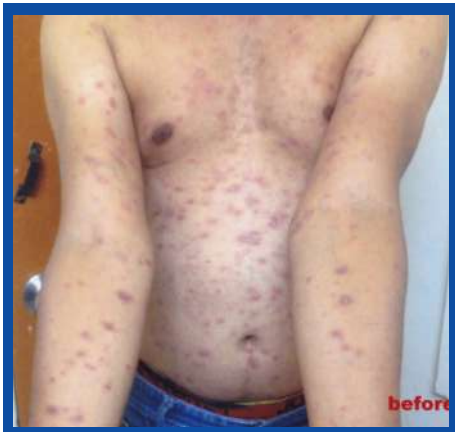
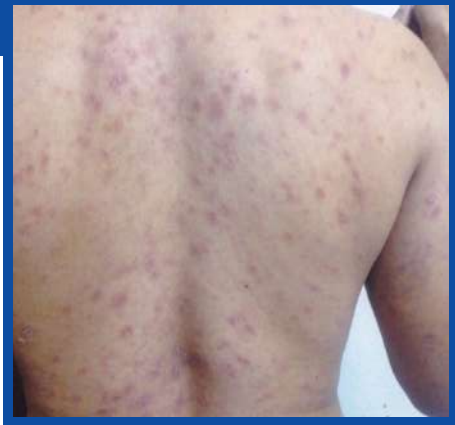
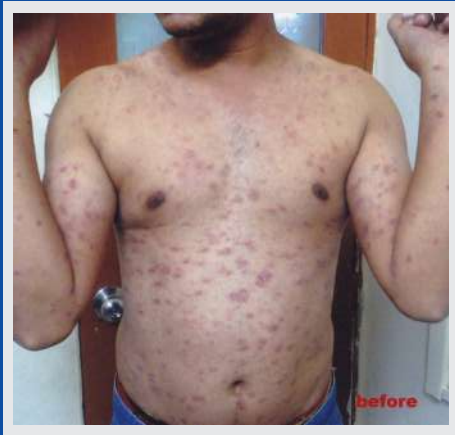

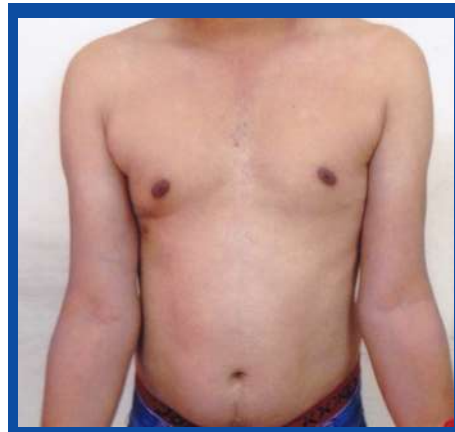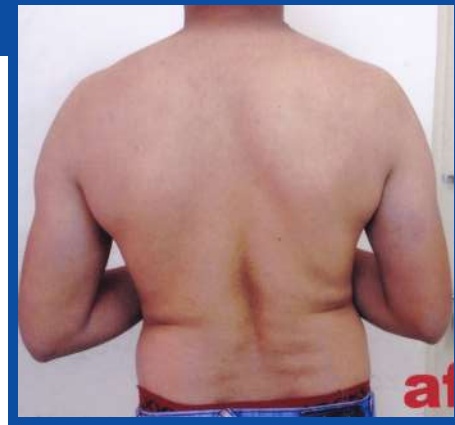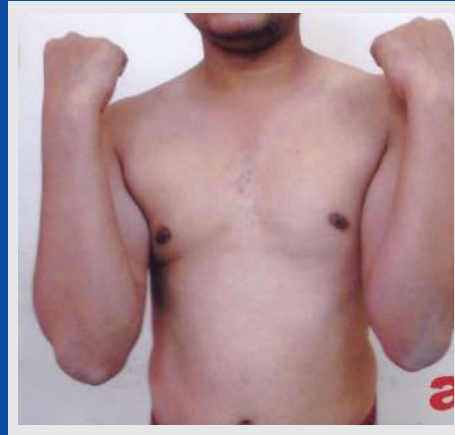# PSORIASIS

26 year old Mr. Ramesh was recently diagnosed with Psoriasis. After 6 months of Homeopathy Treatment at Homeocare International got tremendous positive results in his Psoriasis and there is no recurrence since 1 year.

## BEFORE



## AFTER



# హోమియోకేర్ ఇంటర్నేషనల్లో సోరియాసిస్ సమస్యకు సరైన వైద్యం

డా. శ్రీకాంత్ మోర్లావర్  
CMD  
హోమియోకేర్ ఇంటర్నేషనల్

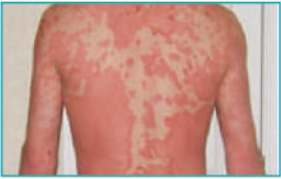

ప్రస్తుత మానవుని ఉరుకుల పరుగుల జీవన విధానం వలన అధికంగా మానసిక ఒత్తిళ్లు ఎదురు కావడం, రోజువారీ వ్యాయామలోపం వంటి అంశాల కారణంగా ఎన్నో రకాల ఆటో ఇమ్యూన్ వ్యాధులకు గురికావడం జరుగుతోంది. అనగా మన అంతర్గత రోగనిరోధక వ్యవస్థ, సాంత కణాలవైనే దాడి చేయడం వలన కలిగే వ్యాధులనే ఆటో ఇమ్యూన్ వ్యాధులుగా పరిగణిస్తారు. ఇలాంటి వ్యాధులలో సోరియాసిస్ వ్యాధి ప్రధానమైనది. ఇది దీర్ఘకాలికంగా వేదించే ఒక సాధారణ చర్మసమస్య. ప్రస్తుత చల్లని వాతావరణం వలన కూడా ఈ సోరియాసిస్ వ్యాధి ప్రేరేపించబడుతుంది. కేవలం మనదేశంలోనే ప్రతి సంవత్సరం 10 మిలియన్లకు పైగా సోరియాసిస్ కేసులు నమోదు కాబడుతున్నాయి. ఇతర వైద్యవిధానాలలో సోరియాసిస్ వ్యాధికి పూర్తి చికిత్స అందుబాటులో లేదు. కేవలం సరైన హోమియోచికిత్సా విధానం ద్వారా మాత్రమే ఈ వ్యాధి పూర్తిగా నయం అయ్యే అవకాశం ఖచ్చితంగా ఉంటుంది.

ఏ వయస్సు వారినైనా ఈ వ్యాధి ప్రభావితం చేస్తుంది. ముఖ్యంగా 15 నుండి 35 సం॥ల మధ్య వయస్సు వారిని ఎక్కువగా ప్రభావితం చేస్తుంది. ఈ వ్యాధి ప్రభావం ముఖ్యంగా చర్మంపై ఉండటం జరుగుతుంది. దీనిలో చర్మం శోభమునకు గురికావడం వలన ఎర్రగా మారి, ఆపై క్రమంగా వెండిరంగు పాలుసుల రూపంలో రాలిపోవడం జరుగుతుంది. ఇది గోళ్ళను మరియు కీళ్ళను కూడా దెబ్బతీస్తుంది. సాధారణంగా చర్మపు జీవితకాలం ఒక నెల వరకు ఉంటుంది. కానీ ఈ వ్యాధికి గురి కావడం వలన చర్మపు కణాలు 10 రెట్లు అధికంగా వృద్ధి చెందడం - తద్వారా అవి చర్మం యొక్క ఉపరితలానికి చేరుకుని, అటుపై గతించడం జరుగుతుంది. ఈ కారణంగా అవి పాలుసులుగా ఊడిపోవడం జరుగుతుంది. అయితే ఈ సోరియాసిస్ వ్యాధి ఒకరి నుండి మరొకరికి సంక్రమించే అంటువ్యాధి మాత్రం కాదు.

**సోరియాసిస్-రకాలు:**

- (1) **ప్లేక్ సోరియాసిస్:** ఇది సాధారణంగా ఎక్కువ మందిలో కనిపిస్తుంది. దాదాపు 80% సోరియాసిస్ బాధితులలో ఈ రకం వారే ఎక్కువగా ఉంటారు. దీనిలో చర్మంపై ఎర్రని మందపాటి ప్లాక్స్ ఏర్పడి తదుపరి అవి వెండిరంగు పాలుసులుగా మారిపోతాయి.
- (2) **గట్టెట్ సోరియాసిస్:** దీనిలో చర్మంపై తక్కువ పరిమాణపు ఎర్రని మచ్చలు ఏర్పడతాయి. ప్లేక్ సోరియాసిస్ తదుపరి ఎక్కువ స్థాయిలో ఇది కనిపిస్తుంది.
- (3) **ఇన్ఫర్ట్ సోరియాసిస్:** ఇది చర్మపు మడతలలో (ధాతీ క్రింది భాగంలో, చంకలలో) ఎక్కువగా కనిపిస్తుంది. దీనిలో చర్మం ఎక్కువ ఎరుపుగా, మృదువుగా మెరుస్తున్నట్లుగా కనిపిస్తుంది.
- (4) **పస్టులాల్ సోరియాసిస్:** దీనిలో చర్మంపై చీముతో నిండిన పొక్కులు ఏర్పడి, వాటి చుట్టూ ఉండే చర్మం ఎర్రగా ఉంటుంది.
- (5) **ఎరిత్రోడెర్మిక్ సోరియాసిస్:** ఇది చాలా అరుదుగా కనిపిస్తుంది. దీనిలో చర్మం కాలిపోయినట్లుగా ఉండి, ఎక్కువ పరిమాణం గల పెద్ద పాలుసులుగా రాలిపోవడం జరుగుతుంది. ఇది చాలా ప్రమాదకరమైన సమస్యగా పరిణమించి ఒక్కోసారి ప్రాణాపాయ స్థితిని కూడా కలుగజేసిందిగా ఉంటుంది. వీటితో పాటుగా స్కాల్ప్ మరియు నేయిల్ సోరియాసిస్ రకాలను కూడా మనం చూడవచ్చు.



**కారణాలు:** ఈ వ్యాధికి గల ఖచ్చితమైన కారణాలు లేవు. కానీ జన్యుపరమైన అంశాలు మరియు పర్యావరణ కారణాల సమ్మేళనంగా ఈ వ్యాధి ఏర్పడుతోందని అనుభవపూర్వకంగా తెలుస్తోంది. అధిక మానసిక ఒత్తిడి, వంశపారంపర్యత, రోగనిరోధక వ్యవస్థలోని అసమతుల్యతల కారణంగా కూడా ఈ వ్యాధి కలుగుతుంది.

**లక్షణాలు:** ఈ వ్యాధి లక్షణాలు, వారు గురి అయిన సోరియాసిస్ రకాన్ని బట్టి కొన్ని రోజులు అధికంగాను మరికొన్ని రోజులు స్వల్పంగాను ఉంటాయి. సోరియాసిస్ - తల, మోకాళ్ళు, అరిచేతులు, అరిపాదాలు, ఉదరంపై చర్మాన్ని ప్రభావితం చేస్తుంది. చర్మం ఎర్రబడటం, సాధారణం నుండి అతి తీవ్రమైన దురద, చర్మం దళసరిగా మారడం - తదుపరి వెండిరంగు పాలుసులుగా ఊడిపోవడం జరుగుతుంది. సోరియాసిస్ తలలో ఏర్పడితే - పాలుసులు రాలిపోవటం, జాట్లు రాలడం, అరిచేతులు, అరిపాదాల చర్మం పాలుసులుగా ఊడిపోవడం, చర్మంపై పగుళ్ళు ఏర్పడటం వలన తీవ్రమైన నొప్పి కలగడం, సోరియాసిస్ గోళ్ళను ప్రభావితం చేయటం వలన అవి పెళుసుబారి దృఢత్వాన్ని కోల్పోయి విరిగిపోవడం, వ్యాధి తీవ్రత పెరిగిన సందర్భంలో - కీళ్ళు ప్రభావితం కావటం, తద్వారా కీళ్ళనొప్పులు (సోరియాటిక్ ఆర్థరైటిస్) కూడా తలెత్తటం మొ॥గు లక్షణాలు ఏర్పడతాయి.

**వ్యాధి నిర్ధారణ పరీక్షలు:** చర్మపు బాహ్య లక్షణాలను పరీక్షించడం ద్వారా సోరియాసిస్ వ్యాధిని కొంతవరకు నిర్ధారించవచ్చు. స్కిన్ బయాప్సీ నిర్వహించడం ద్వారా కూడా సోరియాసిస్ రకాన్ని మరియు ఇతర వ్యాధులవైనా ఉన్నాయా - లేదా అన్న విషయాన్ని కూడా నిర్ధారించవచ్చు.

**హోమియోకేర్ ఇంటర్నేషనల్ చికిత్స:** ఎలాంటి ఆటో ఇమ్యూన్ వ్యాధులనయినా హోమియోచికిత్స ద్వారా సంపూర్ణంగా నయం చేయవచ్చు. కేవలం హోమియోకేర్ ఇంటర్నేషనల్లో మాత్రమే అందించబడే అధునాతనమైన జెనెటిక్ కాన్సెప్టువ్యాసనల్ హోమియోచికిత్సా విధానం ద్వారా, రోగి మానసిక మరియు శారీరక లక్షణాలను పరిగణనలోకి తీసుకుని, 'రోగి'కి సరిపడిన ఔషధాన్ని అందించడం ద్వారా - వ్యాధి లక్షణాలను మాత్రమే కాకుండా, వ్యాధి మూలాలను కూడా సమూలంగా నిర్మూలించటం జరుగుతుంది. తద్వారా వ్యాధి మళ్ళీ తిరగబెట్టుకుండా పూర్తిస్థాయిలో నయం కాబడుతుంది.

**కన్సల్టేషన్ ఉచితం**

**టోల్ ఫ్రీ 1800 108 1212 | 955 000 1199** **www.homeocare.in**



PATIENT TESTIMONIAL

MDU AF-84  
M PERUMALSAMY

MADURAI  
18.5.15

நான் அரசு அறைய போக்குவரத்து கழகத்தில் சூப்பர்  
மர்ஜு நடத்துநர் பணிபுரியும் ஒருவருமேயான சீமான்  
6 ஆண்டுகளாக பாக கல் அடைபட்டிருக்கின்றன  
அவற்றால் வலியும் நான் பல மருந்துகளை உபயோகிப்பேன்  
ஆனால் மருந்துகளால் சிகிச்சை பெறும் வந்தும் பணம் கிடைக்க  
அவ்வளவு வேலைகளையும் சிகிச்சைகளைக் கொடுக்க  
மருத்துவமனைகளில் அமல்படுத்தப்பட்டுள்ள மருத்துவர்களை  
அவர்களின் மூலம் மருத்துவர்கள் சிகிச்சை அளிப்பதில்  
9.25 அளவாக இருக்க கல் அடைபட்டிருக்கிறது அந்த  
கல் அடைபட்டிருக்கிறது மருத்துவர்கள் மூலம் அந்த  
மருத்துவமனைக்கு அனுப்பியும் அந்த மருத்துவர்களை  
அந்த மருத்துவமனைக்கு அனுப்பியும் அந்த மருத்துவர்களை

அனுப்பி  
M. P.  
(M. PERUMALSAMY)

DIAGNOSIS - RENAL CALCULI  
Dr. Sumanth J





# KIDNEY STONES

## PATIENT TESTIMONIAL

Alfred Babu

MDOHFB

Ph: 04563-221079

**VIJAY**  
SCAN CENTRE

**VIJAY SCAN CENTRE**  
120/4, Kamaraj Nagar, RAJAPALAYAM - 626 117.

**Dr. P. Vijay Babu** M.B.B.S., D.M.R.D., Consultant Radiologist

Name of Patient : Mr. Perumalsamy, 39/M. Date – 16.05.15.  
S/O. Mr. Muniyandi.

Referred by : Dr. Sumathi, M.B.B.S.,  
Thanks for referral.

Real Time B Mode USG of Abdomen shows –

Liver - Normal in size with uniform echoes.  
No focal lesion.  
Intra and extra hepatic biliary radicals not dilated.

Gall Bladder - Normal. No Calculus.  
Pancreas, Para-aortic Region - Normal.  
Spleen - Normal.

Right Kidney – 8.2 x 3.8 cm.  
Left Kidney – 8.9 x 4.0 cm.  
Both Kidneys Normal in size and echoes.  
No Calculus or Hydronephrosis.

Urinary Bladder – Normal. No Calculus.  
Prostate – 3.1 x 2.7 x 3.0 cm. Apprx. wt – 13 gm.  
Normal.

Right Iliac fossa – No abnormal bowel thickening or mass seen.  
No Free fluid in peritoneal cavity.  
No enlarged Nodes.

IMPRESSION :

Sonographically Normal Study.

P. Vijay Babu  
Dr. P. Vijay Babu.

# KIDNEY STONES

## PATIENT TESTIMONIAL



**HOMEOCARE<sup>®</sup>**  
**INTERNATIONAL**  
WORLD-CLASS HOMEOPATHY

Regd. Office: # 63, Sindhi Colony, SP Road,  
Secunderabad - 500 003, Telangana, India.  
T: +91 9885747979, 8885037219, 9849056637  
E: info@homeocare.in  
CIN. No.: U85193TG2009PTC065548  
www.homeocare.in

నా పేరు J. రాజు సేకర్ ID No: KKPBU28  
నేను గత 5 సంవత్సరముల నుండి కిడ్నీ రాజు (Kidney Stones)  
సమస్యల బాధపడుతున్నాను.

నేను గతంలో Sri Chaitanya Hospital లో  
Allopathic Medicines వాడటం, కానీ నాకు ఎీ మార్పు కూడా సమస్య  
లేదేమీ. అకస్మాత్ ప్రాముఖ్యత కిర ఇంటర్ నేషనల్ గురించి టెలివిజన్ (TV)  
లో చూసి రావడం జరిగింది.

అప్పుడే నుండి Homeo Care International లో  
2 సంవత్సరాల ముందుల వాడటం. నాకు ఇప్పుడు ఈ సమస్యి ద్వారా  
నాకు అయింది. నేను చాలా అనందంగా వున్నాను.

నాకు చికిత్స అందించిన Dr. Christina Joice గారికి  
మూడు Homeo Care International కి నా మెంటు ధన్యవాదములు  
అందిస్తున్నాను.

మేము

J. రాజు సేకర్  
9-9-2016  
9908750313  
ID NO: KKPBU28

## PATIENT TESTIMONIAL

Regn Date : 31/12/2015 11:26  
Name : MR. RAJASHEKAR  
Regn No : 151580597  
Ref Dr : SUMATHI  
Print Date : 31/12/2015 23:56  
Age / Sex : 40 Years / Male  
Regn Centre : Santosh Nagar

**DEPARTMENT OF RADIOLOGY AND IMAGING SCIENCES**  
**ULTRASOUND OF ABDOMEN & PELVIS**

**LIVER** Normal in size and shows homogenous echotexture.  
No focal or diffuse pathology seen. There is no evidence of intrahepatic biliary dilatation. CBD and portal vein are normal.

**GALL BLADDER** Physiologically distended and shows no evidence of calculi / inflammatory changes / mass lesion.

**PANCREAS** Normal in size, shape and echopattern.

**SPLEEN** Normal in size (102 mm), shape and echopattern.

**KIDNEYS** Right kidney : 97 x 44 mm ; Left kidney : 102 x 45 mm  
Both kidneys are normal in size, shape and echopattern.  
Collecting system is normal. No evidence of calculi in right kidney.  
**Approx 3 mm calculus noted in lower pole of left kidney.**

**URINARY BLADDER** Well distended. No calculi or masses seen.  
No wall thickening.

**PROSTATE** Size : 34 x 32 x 25 mm (Volume : 15 cc)  
Normal in size, shape and echotexture.

No paraaortic adenopathy.

No ascites.

**IMPRESSION :-**

**\* NON-OBSTRUCTING LEFT RENAL CALCULUS.**


**- FOR CLINICAL CORRELATION.**

DR. AYAN  
SONOLOGIST



# KIDNEY STONES

## PATIENT TESTIMONIAL

	<b>Vijaya Diagnostic Centre</b> I-1-383/Plot No. 4, Champapet Road, Opp. Bharat Gardens, Hyderabad. Ph : 040 23461691. Email : info@vijayadiagnostic.com www.vijayadiagnostic.com ✓
---	---

Regn Date : 08/09/2016 11:41	Print Date : 08/09/2016 12:55
Name : MR. RAJASEKHAR J	Age / Sex : 40 Years / Male
Regn No : 151659518	Regn Centre : Santosh Nagar
Ref Dr : SELF	

---

**DEPARTMENT OF RADIOLOGY AND IMAGING SCIENCES  
ULTRASOUND OF ABDOMEN & PELVIS**

**Clinical History : Follow up case of renal calculi.**

**LIVER** Normal in size (124 mm) and shows homogenous echotexture. No focal or diffuse pathology seen. There is no evidence of intrahepatic biliary dilatation. CBD and portal vein appear normal.

**GALL BLADDER** Physiologically distended and shows no wall thickening.

**PANCREAS** Normal in size, shape and echopattern.

**SPLEEN** Normal in size (85 mm), shape and echopattern.

**KIDNEYS** Right kidney : 92 x 37 mm; Left kidney : 98 x 41 mm  
Both kidneys are normal in size, shape and echopattern.  
Collecting system appears normal.

**URINARY BLADDER** Well distended. No wall thickening seen.

**PROSTATE** Size : 28 x 26 x 26 mm (Volume : 11 cc)  
Normal in size, shape and echotexture.


No ascites.

**IMPRESSION :**

**\* NO SONOGRAPHIC ABNORMALITY DETECTED.**

**- FOR CLINICAL CORRELATION.**

Released Date : 08/09/2016 12:52 Page 1 of 1

  
**DR.CHANDRA SEKHARA REDDY**  
CONSULTANT RADIOLOGIST



## హోమియోకేర్ ఇంటర్నేషనల్లో 'కిడ్నీ స్ట్రోన్స్' సమస్యకు సరైన వైద్యం

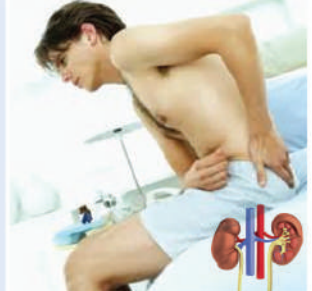డా. శ్రీకాంత్ మోర్లావర్  
CMD  
హోమియోకేర్ ఇంటర్నేషనల్



**ప్ర:** "నా వయస్సు 34 సం॥లు. నేను ఉపాధ్యాయునిగా పని చేస్తున్నాను. కిడ్నీలో రాళ్ళు సమస్యకు గాను 3 సం॥ల క్రితం నాకు ఆపరేషన్ జరిగింది. ఇప్పుడు కొంతకాలం నుండి మళ్ళీ వివరీతమైన నడుమునొప్పితో పాటు మూత్రంలో మంటగా ఉండటంతో డాక్టరుగారిని సంప్రదించాను. పరీక్ష చేసిన డాక్టరు తిరిగి మళ్ళీ నా కిడ్నీలో రాళ్ళు ఏర్పడ్డాయని చెప్పారు. అసలు ఇవి ఎందుకు ఏర్పడుతున్నాయి? నా ఈ సమస్యకు పూర్తి పరిష్కారం లభించే అవకాశం ఉందా? నాకు మంచి సలహా ఇవ్వగలరు."

**జ:** మీరు ఆందోళన చెందకండి. మీ ఈ సమస్యకు హోమియోపతి చికిత్స ద్వారా పూర్తి పరిష్కారం లభించే అవకాశం ఉంది. ప్రస్తుత ఆధునిక ప్రపంచంలో 'కిడ్నీలో రాళ్ళు' అతి సాధారణ సమస్యగా మారుతోంది. ఈ సమస్య ఎక్కువగా 20 నుండి 55 సం॥ల మధ్య వయస్సు వారిలో మరియు స్త్రీల కంటే పురుషులలో 3 రెట్లు అధికంగా గమనించవచ్చు. చిన్న పిల్లలలో ఈ సమస్య చాలా అరుదుగా కనిపిస్తుంది. మన శరీరంలో మూత్రపిండాలు అత్యంత కీలక పాత్ర పోషిస్తాయి. ఇవి రక్తాన్ని వడపోసి చెడు పదార్థాలను, అదనపు నీటిని మూత్రం ద్వారా బయటకు వదిలి, శరీరంలోని లవణాల సమతుల్యతను కాపాడతాయి. ఎప్పుడైతే మూత్రంలో అధికంగా ఉండే లవణాలు స్ఫటిక రూపాన్ని దాల్చి ఘనస్థితికి చేరుతాయో, అప్పుడు కిడ్నీలో రాళ్ళు ఏర్పడతాయి. మూత్రవ్యవస్థలో ఎక్కడైనా రాళ్ళు ఏర్పడే అవకాశం ఉంది. వీటన్నిటిని వాడుక భాషలో 'కిడ్నీలో రాళ్ళు' అని పిలవడం జరుగుతుంది.

**కారణాలు:** చాలా మందిలో 'కిడ్నీలో రాళ్ళు' అనగానే పాలకూర, టమాటాలు తినడం ద్వారా ఏర్పడతాయనే అపోహ ఉంటుంది. కానీ ఇవి ప్రేరేపకాలు మాత్రమే. అధిక మోతాదులో ఆక్సలేట్స్, క్యాలియం, యూరిక్ యాసిడ్, సిస్టీన్ వంటి కరగని పదార్థాలు మూత్రం ద్వారా విసర్జించటం వలన 'కిడ్నీలో రాళ్ళు' ఏర్పడతాయి. మూత్రకోశం ఇన్ఫెక్షన్లు, మూత్రమార్గంలో అడ్డంకులు ఏర్పడటం, హైపర్ పారాథైరాయిడిజమ్, హైపర్ కాలేమియా, చిన్న ప్రేగు ఆపరేషన్లు, రేనల్ ట్యూబులార్ అసిడోసిస్, ఆస్టిన్, అంటాసిడ్స్, విటమిన్-సి వంటి కొన్ని మందుల వలన, క్యాలియం సప్లీమెంట్స్ వలన ఎక్కువసేపు ఒకేచోట కూర్చుని పని చేయడం, శరీరంలోని విటమిన్-ఎ శాతం తగ్గడం, అధిక మోతాదులో సోడియం (ఉప్పు) తీసుకోవడం మరియు మంచినీళ్ళు రోజుకు 1.5 లీ॥ కంటే తక్కువ మోతాదులో సేవించటం వంటివి 'కిడ్నీలో రాళ్ళు' ఏర్పడటానికి కారణమవుతాయి.



### కిడ్నీలో రాళ్ళు - రకాలు:

**క్యాలియం స్ట్రోన్స్:** ఇవి ఎక్కువగా 20 నుండి 30 సం॥ల మధ్య వయస్సువారిలో గమనించవచ్చు. క్యాలియంలో పాటు క్యాలియం ఫాస్ఫేట్, క్యాలియం కార్బోనేట్ వంటి రకాలు చూడవచ్చు.

**ఆక్సలేట్ స్ట్రోన్స్:** వీటిని ఎక్కువశాతం మందిలో గమనించవచ్చు. పాలకూర, బీట్ రూట్, బ్లాక్ బీ, చాక్లెట్లు, గోధుమపొట్టు, నట్స్, స్ట్రాబెర్రీ మొ॥ పదార్థాలలో ఆక్సలేట్ పుష్కలంగా లభిస్తుంది. వీటిని ఎక్కువ మోతాదులో తీసుకోవడం వలన ఆక్సలేట్ స్ట్రోన్స్ ఏర్పడతాయి కాబట్టి ఇవి ఎక్కువగా తీసుకోకపోవడం మంచిది.

**సిస్టీన్ స్ట్రోన్స్:** ఇవి ముఖ్యంగా వంశపారంపర్యంగా వచ్చే అవకాశం చాలా ఎక్కువ.

**స్ట్రవెట్ స్ట్రోన్స్:** స్త్రీలలో ముఖ్యంగా మూత్రకోశం ఇన్ఫెక్షన్లు ఉన్న వారిలో ఇవి ఎక్కువగా కనిపిస్తాయి.

**యూరిక్ యాసిడ్ స్ట్రోన్స్:** ఇవి ఎక్కువగా మగవారిలో గౌట్ లేదా కీమోథెరపీ చేయించుకున్న వారిలో వచ్చే అవకాశం ఉంది.

**లక్షణాలు:** వివరీతమైన కడుపునొప్పి, నడుము నొప్పి, వాంతులు, మూత్రంలో మంట వంటివి ప్రధాన లక్షణాలు. కొందరిలో మూత్రపిండాలలో రాళ్ళు ఏర్పడటం వలన ఏదో ఒకవైపు నడుమునొప్పి రావడం, జ్వరం, మూత్రంలో మంట మొ॥ లక్షణాలు చూడవచ్చు. దీనినే రీనల్ కాలిక్ అంటారు. మరికొందరిలో మూత్రనాళాలలో రాళ్ళు ఏర్పడతాయి. దీని వలన కలిగే నొప్పిని 'యూరిటరిక్ కాలిక్' అంటారు. నడుము మరియు ఉదరం మధ్య భాగంలో నొప్పిని 'ఫ్లాన్క్ వెయిన్' అంటారు. ఇక్కడ నొప్పి సాత్తి కడుపునకు, గజ్జలకు లేదా కాళ్ళలోకి పాకడం జరుగుతుంది. నొప్పితో పాటు వాంతులు, జ్వరం, మూత్రంలో మంట, రక్తం, చీము కూడా కనిపిస్తుంటాయి. మరికొందరిలో ఉదరం బిగువు, నడుము-ఉదరం మధ్యభాగంలో వాపు, కడుపుబ్బరం మొదలైన లక్షణాలు చూడవచ్చు. కొన్నిసార్లు ఎటువంటి లక్షణాలు లేకుండానే కిడ్నీలో రాళ్ళు ఉండవచ్చు. వీటినే 'సైలెంట్ స్ట్రోన్స్' అంటారు.

**హోమియోకేర్ ఇంటర్నేషనల్ చికిత్స:** కేవలం హోమియోకేర్ ఇంటర్నేషనల్లో మాత్రమే లభించే జెనెటిక్ కాన్సెట్ట్యూషనల్ వైద్యసర్వతి ద్వారా 'కిడ్నీ స్ట్రోన్స్' వ్యాధి లక్షణాలతోబాటు రోగి మానసిక పరిస్థితి, శారీరక లక్షణాలు మొ॥ వాటిని పరిగణనలోకి తీసుకుని ట్రీట్మెంట్ అందించటం జరుగుతుంది. కొందరిలో శస్త్రచికిత్స ద్వారా కిడ్నీలో రాళ్ళు తొలగించిన తర్వాత కూడా తిరిగి మళ్ళీ కిడ్నీలో రాళ్ళు ఏర్పడే అవకాశం ఉంది. కానీ హోమియోకేర్ ఇంటర్నేషనల్ వైద్యం ద్వారా కిడ్నీలోని లవణాల సమతుల్యతను కాపాడి కిడ్నీల పనితీరు మెరుగు పరచడంతో మరోసారి కిడ్నీలో రాళ్ళు ఏర్పడకుండా పూర్తిగా నయం చేయటం జరుగుతుంది.

టోల్ ఫ్రీ 1800 108 1212 | కస్టమర్ సర్వీస్ ఉచితం 955 000 1199 | www.homeocare.in

# PILES

## PATIENT TESTIMONIAL

CH. MOJES,  
ID: NO: MBTAT48.

As I am suffering from piles from last 10 years. So previously I used and treated by the different medicine. But there is no result.

I saw in TV shows in advertisements. That time I took appointment at the Branch of "MASAB TANK."

And my consultant doctor "Dr. MOHAMMAD ABDUL ALEEM" gave. Myself and my family members also very happy about his treatment. He has good patience to listen all of my problems. Finally I got good result. I am very happy to say that now 100% healthy. I am very thankful to the Dr. ALEEM GORE and staff and

HOMEOCARE.

Thanking you.

Yours faithfully

CH. MOJES (9908767205)

ANDHRA PRADESH  
HYDERABAD  
VIJAYAWADA  
TIRUPATHI  
VISAKHAPATNAM  
RAJAHMUNDRY  
GUNTUR  
HANUMAKONDA

KARNATAKA  
BENGALURU  
HUBLI  
MANGALORE  
DAVANGERE  
TAMILNADU  
CHENNAI  
COIMBATORE  
MADHURAI

Registered Office : # 63, Sindhi Colony, S.P. Road, Secunderabad - 500 003,  
Andhra Pradesh, INDIA. Ph : 8885037219 / 9885747979 / 9849056637  
[www.homeocare.in](http://www.homeocare.in)



**హోమియోకేర్ ఇంటర్నేషనల్లో  
ఫైల్స్, ఫిషర్స్, ఫిస్టులా బాధల నివారణ సులభం**

**డా. శ్రీకాంత్ మోర్లావర్**  
CMD  
హోమియోకేర్ ఇంటర్నేషనల్



మలవిసర్జన సమయంలో నొప్పి వస్తే “ఏమీ కాదులే” అనుకుంటూ ఎక్కువ మంది నిర్లక్ష్యం చేస్తూంటారు. ఈ సమస్య తీవ్రమైతే గానీ డాక్టరు దగ్గరకు పరుగెత్తరు. ఇలా తీవ్రమైన నొప్పి, రక్తస్రావం కావటం లేదా మలబద్దకం వంటి సమస్యలతో చాలా మంది బాధ పడుతుంటారు. ఈ సమస్యలకు ముఖ్య కారణం ‘ఫైల్స్’, ‘ఫిషర్స్’ లేదా ‘ఫిస్టులా’ అనవచ్చు.

**ఫైల్స్:** మలద్వారపు రక్తనాళాలు ఉబ్బిపోయి వాపునకు గురై, తీవ్రమైన నొప్పి కలగటం మరియు రక్తస్రావం కావటం వంటి సమస్యను ‘ఫైల్స్’ అంటారు.



**కారణాలు:** దీర్ఘకాలికంగా మలబద్దకం, పొత్తి కడుపు ఎక్కువ కాలం ఒత్తిడికి గురవటం, దీర్ఘకాలికంగా దగ్గు వేధిస్తుండటం, స్త్రీల విషయానికి వస్తే గర్భధారణ సమయంలో, కాలేయ సంబంధిత వ్యాధులతో బాధలు పడేవారిలో ఫైల్స్ వచ్చే అవకాశం ఎక్కువగా ఉంటుంది. పైన చెప్పిన కారణాల రీత్యా మలద్వారం దగ్గర ఉండే రక్తనాళాల పైన తీవ్రమైన ఒత్తిడి పడటంతో వాటిలోని కవాటాలు దెబ్బ తినటం, రక్తనాళాలు సాగతీతకు గురై అందులో రక్తం నిల్వ ఉండటం వలన, మల విసర్జన సమయంలో మలద్వారం దగ్గర ఒత్తిడి ఏర్పడి, దాంతో భరింపలేని తీవ్రనొప్పి కలిగి, రక్తనాళాలు పగిలి రక్తస్రావం జరుగుతుంది. సాధారణంగా ఫైల్స్ను ఇంటర్నల్, ఎక్స్టర్నల్ అని 2 రకాలుగా విభజిస్తారు.

**ఇంటర్నల్ ఫైల్స్:** మలవిసర్జన మార్గంలో ఉన్న రక్తనాళాలు వాపుకు గురవడం వలన ఇవి ఏర్పడతాయి. ఎక్స్టర్నల్ ఫైల్స్ వలన సంభవించే నొప్పితో పోల్చుకుంటే ఇంటర్నల్ ఫైల్స్ ఏర్పడినప్పుడు అంత ఎక్కువ నొప్పి ఉండదు.

**ఎక్స్టర్నల్ ఫైల్స్:** మలద్వారం చివరి ప్రాంతంలో ఉన్న రక్తనాళాలు వాపుకు గురై వాటిపై ఉన్న మ్యూకస్ పొర బయటకు పొడుచుకు రావటాన్ని వైద్య పరిభాషలో ఎక్స్టర్నల్ ఫైల్స్ అంటారు. ఇందులో తీవ్రమైన నొప్పి, రక్తస్రావం కావటం వంటివి జరుగవచ్చు.

**ఫిషర్స్:** మలద్వారం దగ్గర ఏర్పడే నిట్టనిలువు చీలికనే ఫిషర్ అని అంటారు. ఇది చాలా నొప్పి మరియు మంటలో కూడినది.

**కారణాలు:** దీర్ఘకాలికంగా మలబద్దకం, ఎక్కువ కాలం పాటు విరేచనాలు అవుతుండటం వలన ఫిషర్ ఏర్పడే అవకాశం ఉంది. ఇదే స్త్రీల విషయానికి వస్తే గర్భధారణ సమయంలో కూడా కొందరిలో ఈ సమస్య కనిపిస్తుంది. క్రాస్ డిసిజ్, అల్పరేటివ్ కొలైటిస్ జబ్బులతో బాధపడే వారిలో ఫిషర్స్ ఏర్పడే అవకాశం చాలా ఎక్కువగా ఉంటుంది.

**ఫిస్టులా:** రెండు ఎపిథిల్ కణజాలాల మధ్యన ఉండే ఒక గొట్టం లాంటి నిర్మాణాన్ని ‘ఫిస్టులా’ అని అంటారు. ఫిస్టులా అనేది మన శరీరంలో ఎక్కడైనా ఏర్పడవచ్చు. కానీ సర్వ సాధారణంగా ఏర్పడే ‘ఫిస్టులా’లో ‘అనల్ ఫిస్టులా’ ఒకటి. ఇది ఎక్కువగా ఊబకాయం ఉన్న వారిలో కనిపిస్తుంది. పిరుదుల మధ్యన ఉండే మలద్వారానికి ప్రక్కగా ఇది ఏర్పడుతుంది. చర్మం పైన చిన్న ‘మొటిమ’లా ఉత్పన్నమై నొప్పి, వాపు ఏర్పడి 2-3 రోజులలో పగిలి చీము కారుతుంది. వీటితో పాటుగా కొందరిలో జ్వరం వంటి లక్షణాలను ఏర్పరిచి ఫిస్టులా ఇబ్బంది పెట్టటం జరుగుతుంది. ఇదే ఫిస్టులా ఒక్కోసారి మలద్వారంలోకి తెరుచుకుని, అందులో నుండి మలం రావటాన్నే ఫిస్టులా ఇన్ ఆన్ అని అంటారు.

**కారణాలు:** ఊబకాయం, గంటల తరబడి కదలకుండా ఒకేచోట కూర్చోని పని చేసేవారిలో, తీవ్రమైన మలబద్దకంతో బాధపడే వారిలో, క్రాస్ డిసిజ్ లేదా అల్పరేటివ్ కొలైటిస్ జబ్బులున్న వారిలో ఫిస్టులా ఎక్కువగా కనిపిస్తుంది.

**వ్యాధి నిర్ధారణ పరీక్షలు:** ఇఎస్ఆర్, ఫిస్టులోగ్రామ్, ఎమ్మార్, సిటిస్కాన్ పరీక్షలతో ఇతర తీవ్రమైన వ్యాధులు, వ్యాధితీవ్రతను గుర్తిస్తారు.

**హోమియోకేర్ ఇంటర్నేషనల్ చికిత్స:** హోమియోకేర్ ఇంటర్నేషనల్ వారి జెనెటిక్ కాన్సెటియూషనల్ వైద్యం ద్వారా ‘ఫైల్స్’, ‘ఫిషర్స్’, ‘ఫిస్టులా’, మలబద్దకం మొదలగు వ్యాధుల మూల కారణాలను గుర్తించి చేసే వైద్యంతో వీటిని సంపూర్ణంగా నయం చేయవచ్చు. తిరిగి మరలా రాకుండా, ఎలాంటి శస్త్రచికిత్సతో పని లేకుండా హోమియోకేర్ ఇంటర్నేషనల్ వైద్యంతో పూర్తిగా నయం చేస్తారు.

**టోల్ ఫ్రీ 1800 108 1212** | **కన్సల్టేషన్ ఉచితం 955 000 1199** | **www.homeocare.in**

# BACK PAIN AND WHITE DISCHARGE

## PATIENT TESTIMONIAL



**HOMEOCARE<sup>®</sup>**  
**INTERNATIONAL**  
WORLD-CLASS HOMEOPATHY

### TESTIMONIAL FORM

Homeocare International Pvt Ltd  
Regd. Office: # 63, Sindh Colony, SP Road,  
Secunderabad - 500 003, Telangana, India.  
T: +91 40 6632 1155 / 2784 7444,  
E: info@homeocare.in  
www.homeocare.in

PATIENT NAME: Sulkanya.R

PATIENT AGE: 19 years

PATIENT ID NO: MLMDC-21

PROBLEM: Back Pain & white discharge

DOCTOR NAME: Barbara

BRANCH: Indira nagar

MALE: FEMALE:

### PATIENT'S TESTIMONIAL

I am Sulkanya.R, I am coming from Past 7 months to take treatment for Back Pain. Now, I am alright for 95% better. So, Thank you, for Barbara Mather for treating me well in Homeocare International.

Thank you.

DATE: 5/9/15


Sulkanya.R  
SIGNATURE OF PATIENT:



## WHEEZING, SNEEZING & COUGH

# PATIENT TESTIMONIAL

8/1/17 ✓

 **HOMEOCARE<sup>®</sup>**  
**INTERNATIONAL**  
WORLD-CLASS HOMEOPATHY

**Homeocare International Pvt Ltd**  
Regd. Office: # 63, Sindhi Colony, SP Road,  
Secunderabad - 500 003, Telangana, India.  
T: +91 40 6632 1155 / 2784 7444,  
E: info@homeocare.in  
[www.homeocare.in](http://www.homeocare.in)

My daughter K. Sweetha  
had undergone various treatments  
including English treatments and even Siddha  
for her wheezing problem. From the age of  
3 years she had been treated for the  
same. But the frequency of the illness  
existed the same. When we came here  
to Homeocare International on December  
2014, Doctor Mr. S. Rahunathan heard  
all her past medical reports and  
gave her medicines. For the  
past two years, she has been  
taking the Homeocare treatment and  
her health has improved a lot.  
Now her wheezing problem and sneezing  
and cough also had been reduced.  
She is free from all her respiratory  
problems. Thank you for Dr. Rahunathan  
and all the support given by the Homeocare Staff.

Sweetha.K

An ISO 9001:2008 Certified clinic with German Accreditation

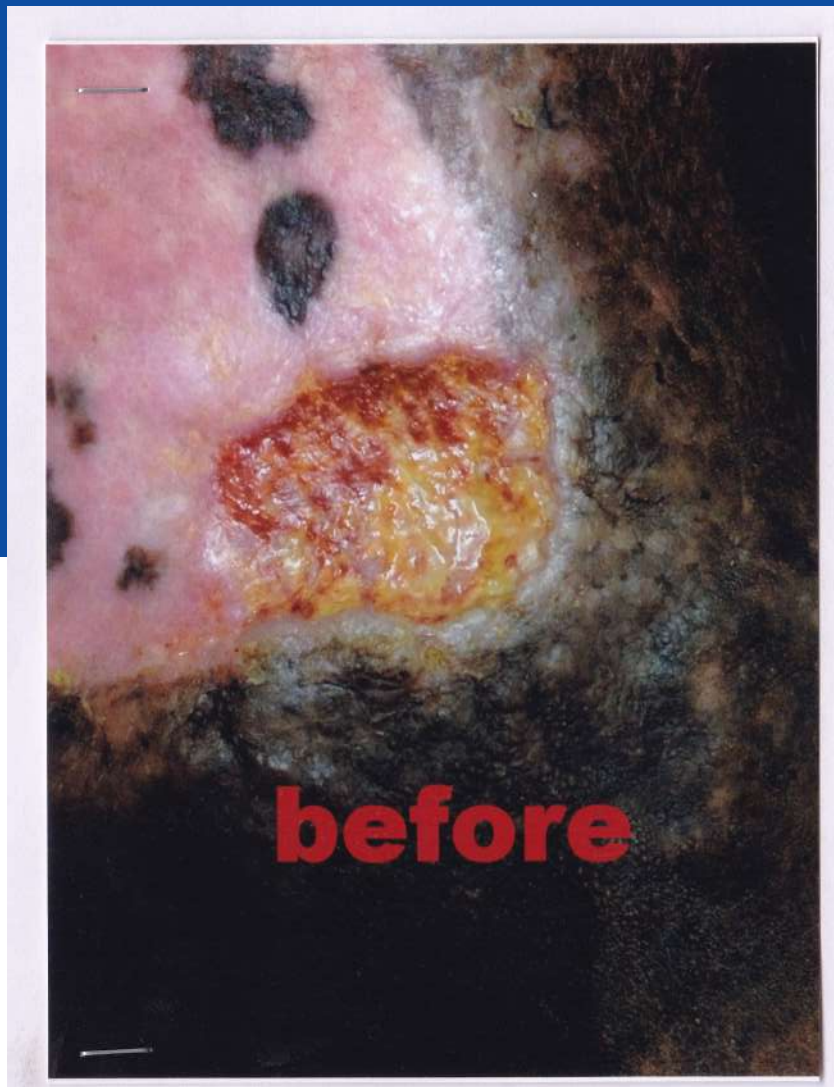PATIENT TESTIMONIAL

\* Testimonial \* Letter \*

నా పేరు శ్రీనివాస్. నేను చాలా రోజుల నుండి (6 సం॥ నుండి)  
 (Varicose veins) అల్సర్ ఫుండ్లు, ఇల్చుంబి పడుతున్నాను. చాలా  
 రకాలనూ medicines వాడారు. ఈ ఫుండ్లు వలన చాలా ఇల్చుంబి  
 పడ్డాను. Yashoda hospitalలో Join అయ్యారు operation suggestion  
 చేశారు. Guarantee ఇవ్వలేదు. అప్పుడే Nim's కు వెళ్ళాను.  
 వారు కూడా Guarantee ఇవ్వలేదు. Not given any assurance.  
 అందుకే operation చేయమంటారు. దానివల్ల star Homeopathy  
 లో treatment వాడారు. అందుకే problem తగ్గలేదు.  
 Business లో Contact గా కలెక్షన్ చేశారు. వారు చాలా వాగ్దేయి -  
 అప్పుడు Homeocare కు వెళ్ళాను మంచి friend  
 suggest చేశారు. గత 4 నెలల నుండి మందులు వాడుతున్నాను  
 ఏ అల్సర్ లేకుండా, problem cure అయింది. Dr. గారు  
 Dr. Praveen Kumar Sir గారు వారి medicines ఇచ్చారు.  
 అప్పుడు suggestion లో medication వాడుతున్నాను.  
 ఇప్పుడు చాలా Happy గా feel అవుతున్నాను.  
 అందుకే Dr. Praveen Sir గారికి, Homeocare కి ధన్యవాదాలు.  
 డి. శ్రీనివాస్ KKPCU23

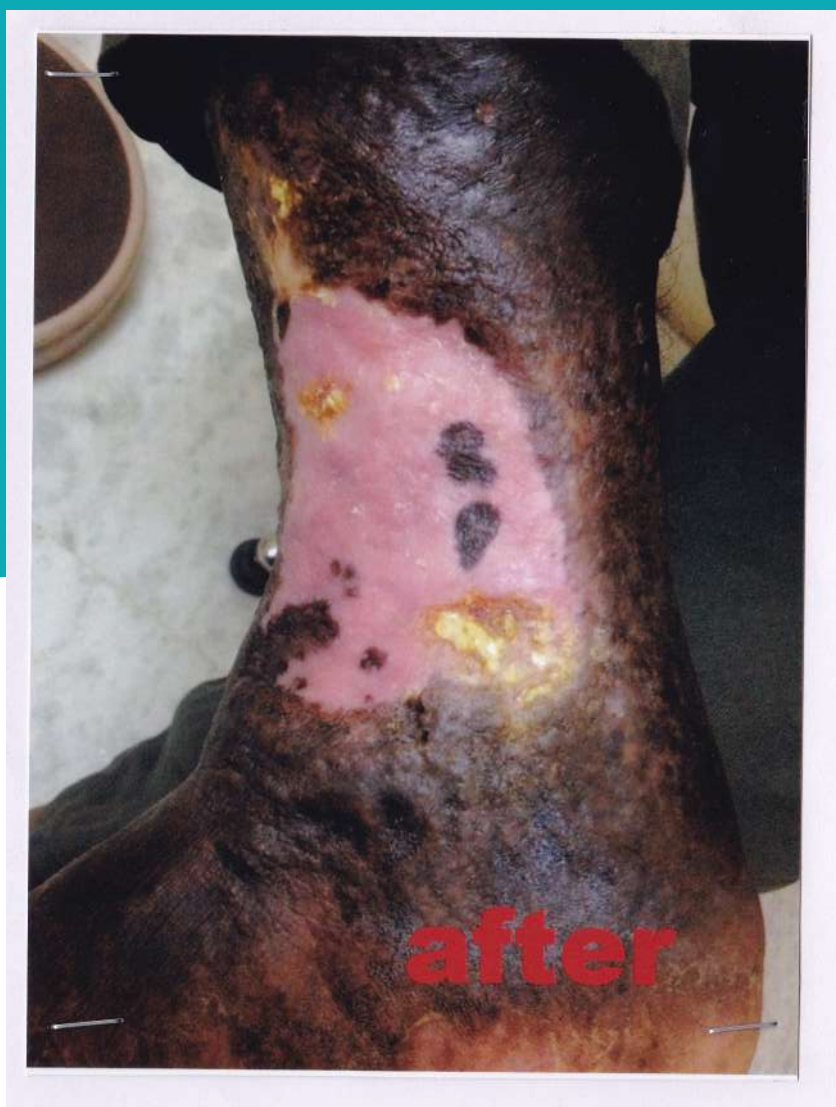

# ULCER





# ULCER



# EVENTS

# Events



Sri Dr. K. Rosaiah, Hon'ble Chief Minister, Govt. of AP & T.G. Venkatesh, MLA, Honouring our CMD Dr. Srikant Morlawar on Doctors' Day for his achievements in the field of Homeopathy



CMD with Kannada Power Star Puneeth Rajkumar at 1 Crore Smiles logo launch event – Karnataka



# EVENTS



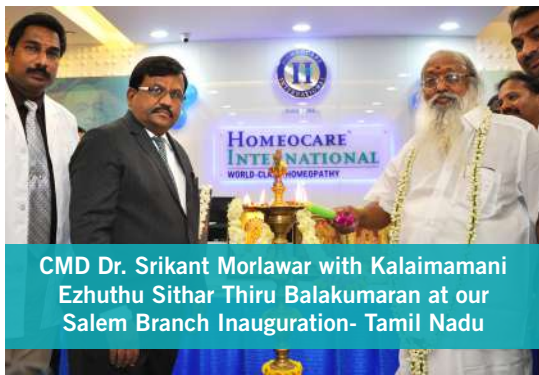CMD receiving 'Business Leader 2015 Award' - Hyderabad



CMD with the blessed mothers at the Homecare Baby Show - Hyderabad



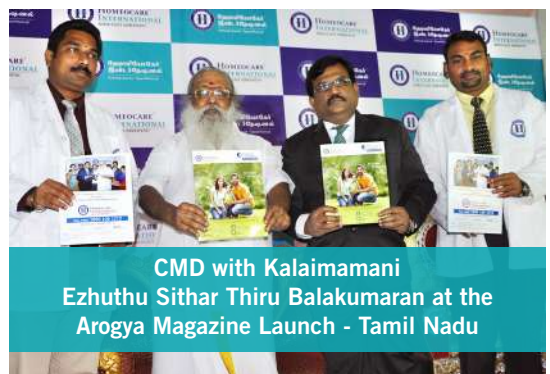CMD Dr. Srikant Morlawar with Sri Siddaramaiah, Hon'ble Chief Minister, Govt. of Karnataka, at an event in Bengaluru



CMD Dr. Srikant Morlawar with Kalaimamani Ezhuthu Sithar Thiru Balakumaran at our Salem Branch Inauguration- Tamil Nadu



CMD addressing the media at an award function - Hyderabad



CMD with Kalaimamani Ezhuthu Sithar Thiru Balakumaran at the Arogya Magazine Launch - Tamil Nadu



## Homeocare Baby Show

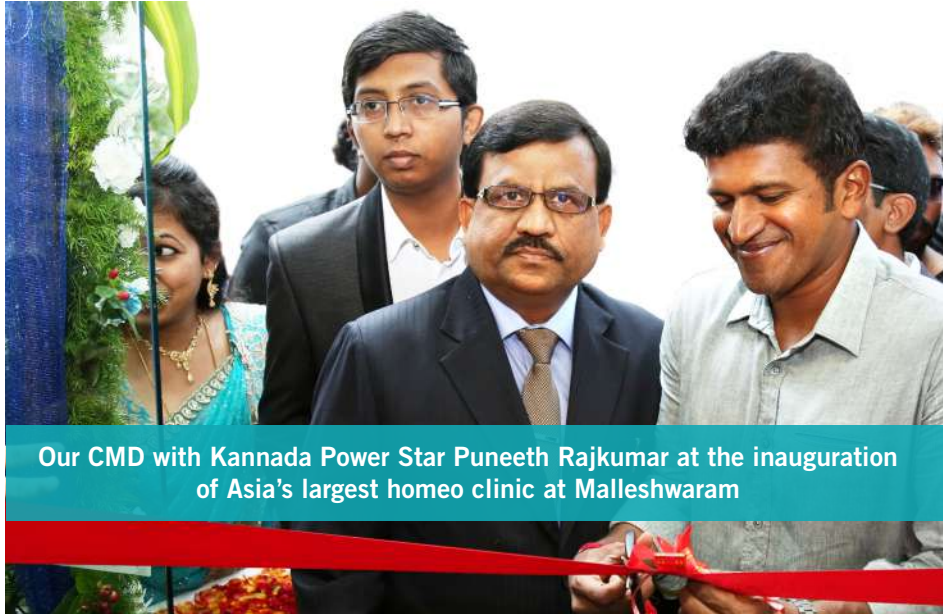

Couples celebrating the joy of parenthood, who were benefited through our Constitutional Homeopathy, sharing their happiness at our event in Davangere Clinic, Karnataka.



CMD gifting Super Star Krishna with a Portrait on his birthday

## EVENTS



Our CMD with Kannada Power Star Puneeth Rajkumar at the inauguration of Asia's largest homeo clinic at Malleswaram



Our 1 Crore Smiles logo launch event was graced by prolific writer Kalaimamani Ezhuthu Sithar Thiru Balakumaran





**HOMEOCARE<sup>®</sup>**  
**INTERNATIONAL**  
 WORLD-CLASS HOMEOPATHY

Toll Free **1800 108 1212**

An ISO 9001:2008 Certified  
 Clinic with German Accreditation

[www.homeocare.in](http://www.homeocare.in)

[f](#) [t](#) [v](#) /homeocareint

**TELANGANA:** Hyderabad (Abids, Begumpet, Dilsukhnagar, Jubilee Hills, Kukatpally, Masab Tank, Miyapur), Hanumakonda, Karimnagar, Nizamabad.

**ANDHRA PRADESH:** Vijayawada, Visakhapatnam, Tirupati, Rajahmundry, Guntur, Ongole, Nellore.

**KARNATAKA:** Bengaluru (Jayanagar, Malleshwaram, Indira Nagar), Hubballi, Mangaluru, Davangere, Ballari, Mysuru, Kalaburgi (Gulbarga), Belagavi.

**TAMIL NADU:** Chennai (Aminjikarai, C.I.T. Nagar, Tambaram), Coimbatore, Madurai, Trichy, Salem.

**PUDUCHERRY (UT)**